

Мареев В. Ю.^{1,2}, Орлова Я. А.^{1,2}, Павликова Е. П.^{1,2}, Акопян Ж. А.^{1,2}, Мацкеплишвили С. Т.¹, Плисюк А. Г.^{1,2}, Серединина Е. М.^{1,2}, Потапенко А. В.^{1,2}, Малахов П. С.¹, Самоходская Л. М.^{1,2}, Мершина Е. А.^{1,2}, Сеницин В. Е.^{1,2}, Асратян Д. А.¹, Жданова Е. А.^{1,2}, Мареев Ю. В.^{3,4}, Беграмбекова Ю. Л.^{1,2}, Шатохина Е. А.¹, Камалов А. А.^{1,2}

¹ «Медицинский научно образовательный центр МГУ имени М. В. Ломоносова», Москва, Россия

² МГУ имени М. В. Ломоносова, Факультет фундаментальной медицины, Москва, Россия

³ «Национальный медицинский исследовательский центр терапии и профилактической медицины», Москва, Россия

⁴ «Робертсоновский центр биостатистики», Университет Глазго, Великобритания

УПРЕЖДАЮЩАЯ ПРОТИВОВОСПАЛИТЕЛЬНАЯ И АНТИКОАГУЛЯНТНАЯ ТЕРАПИЯ В ЛЕЧЕНИИ ПРОДВИНУТЫХ СТАДИЙ НОВОЙ КОРОНАВИРУСНОЙ ИНФЕКЦИИ (COVID-19). РАЗБОР КЛИНИЧЕСКИХ СЛУЧАЕВ И ДИЗАЙН ИССЛЕДОВАНИЯ: КОЛХИЦИН ПРОТИВ РУКСОЛИТИНИБА И СЕКУКИНУМАБА В ОТКРЫТОМ ПРОСПЕКТИВНОМ РАНДОМИЗИРУЕМОМ ИССЛЕДОВАНИИ У ПАЦИЕНТОВ С COVID-19 (КОЛОРИТ)

Статья посвящена вопросу эффективного лечения новой коронавирусной инфекции (COVID-19) на продвинутых стадиях болезни. Рассматриваются типы ответа аутоиммунной системы на вирусную нагрузку SARS-CoV-2 с запуском процесса воспаления. Подробно анализируется ситуация, при которой нарастающее аутоиммунное воспаление (вплоть до развития «цитокинового шторма») поражает не только легочную паренхиму, но и эндотелий мелких сосудов легких. Одновременное поражение альвеол и микротромбоз сосудов легких сопровождаются прогрессирующим нарушением газообмена, развитием острого респираторного дистресс-синдрома, лечение которого, даже с использованием инвазивной вентиляции легких, малоэффективно и не позволяет реально менять прогноз больных с COVID-19. С целью прерывания патологического процесса на наиболее ранних стадиях болезни обосновывается необходимость упреждающей противовоспалительной терапии в сочетании с активным антикоагуляционным лечением. Разбираются результаты первых рандомизированных исследований по применению ингибиторов провоспалительных цитокинов и хемокинов – интерлейкина-6 (тоцилизумаба), интерлейкина-17 (секукинумаба), блокаторов янус-киназы, через которые передается сигнал на клетки (руксолитиниб), имеющих потенциал в раннем лечении COVID-19. В качестве оригинального пути рассматривается применение известного противовоспалительного препарата для лечения подагры колхицина у больных с COVID-19. Приводится дизайн оригинального сравнительного исследования КОЛОРИТ по применению колхицина, руксолитиниба и секукинумаба в лечении COVID-19. На примере клинических наблюдений из практики работы Университетской клиники МНОЦ МГУ имени М. В. Ломоносова анализируется опыт эффективной ранней противовоспалительной терапии вместе с антикоагулянтами пациентов с COVID-19 и опасности, связанные с отказом от своевременного начала такой терапии.

Ключевые слова COVID-19; цитокиновый шторм; колхицин; руксолитиниб; секукинумаб; противовоспалительная терапия; антикоагулянтная терапия

Для цитирования Mareev V. Yu., Orlova Ya. A., Pavlikova E. P., Akopyan Z. A., Matskeplishvili S. T., Plisyuk A. G. et al. Proactive antiinflammatory and anticoagulant therapy in the treatment of advanced stages of novel coronavirus infection (COVID-19). Case Study and Study Design: COLchicine Versus Ruxolitinib and Secukinumab In Open Prospective Randomized Trial (COLORIT). *Kardiologiya*. 2020;60 (9):1–17. [Russian: Мареев В. Ю., Орлова Я. А., Павликова Е. П., Акопян Ж. А., Мацкеплишвили С. Т., Плисюк А. Г. и др. Упреждающая противовоспалительная и антикоагулянтная терапия в лечении продвинутых стадий новой коронавирусной инфекции (COVID-19). Разбор клинических случаев и дизайн исследования: КОЛХИЦИН ПРОТИВ РУКСОЛИТИНИБА И СЕКУКИНУМАБА В ОТКРЫТОМ ПРОСПЕКТИВНОМ РАНДОМИЗИРУЕМОМ ИССЛЕДОВАНИИ У ПАЦИЕНТОВ С COVID-19 (КОЛОРИТ). *Кардиология*. 2020;60 (9):1–17]

Автор для переписки Беграмбекова Юлия Леоновна, e-mail: julia.begrambekova@ossn.ru

Продолжающийся рост числа случаев новой коронавирусной инфекции (COVID-19) в мире, смертность около 4%, колоссальные сложности лечения больных с тяжелой двусторонней вирусной пневмонией требуют рациональных подходов к терапии этого заболевания на разных этапах его развития. Среди инфици-

рованных вирусом SARS-CoV-2 около 40% имеют бессимптомное вирусоносительство, еще около 25% – легкое неосложненное течение инфекции и не нуждаются в госпитализации [1]. Однако у трети пациентов инфекция протекает с осложнениями в виде развития специфической вирусной пневмонии, что требует поиска эффек-

тивной терапии. Среди больных со среднетяжелым и тяжелым течением, лечащихся в стационаре, около 10% требуют нахождения в реанимации и 5% – инвазивной искусственной вентиляции легких (ИВЛ). Смертность в стационаре достигает 10% и более, увеличиваясь с возрастом и количеством сопутствующих заболеваний [1].

В Университетской клинике МГУ за период с 21 апреля по 13 июня 2020 года было пролечено 424 пациента с коронавирусной пневмонией. В отделении реанимации находилось 48 пациентов (11,3%), на инвазивной ИВЛ – 24 больных (50% от реанимационных и 5,7% от всех больных), что в целом соответствовало мировой статистике [2–4].

Из них умерло 4 пациента (0,94%), средний возраст 78 ± 8 лет (72–86 лет), все с тремя и более сопутствующими заболеваниями. Необходимо сказать, что в связи с закрытием COVID-госпиталя в МНОЦ МГУ еще 10 пациентов были переведены в другие стационары, 5 из них умерло в других клиниках. Самой пожилой из выписанных больных с двусторонней пневмонией вирусной и бактериальной этиологии было 97 лет.

Схематично этапность течения новой коронавирусной инфекции показана на рисунке 1.

На первом этапе (показано синей линией на рисунке 1) главную негативную роль играет вирусная нагрузка, стартующая еще до появления первых симптомов инфекции, и именно она приводит к первому раннему пику летальности (конец первой недели болезни). Этот период наиболее опасен для больных пожилого и старческого возраста с повышенной массой тела, обремененных сопутствующими заболеваниями в виде сердечно-сосудистой патологии, сахарного диабета, заболеваний легких и почек. Особенно плохой прогноз регистрируется у пациентов, прекращающих привычную терапию, прежде всего блокаторами ренин-ангиотензин-альдостероновой системы, статинами и современными гипогликемическими препаратами, и не контролирующими оптимальное артериальное давление (АД), холестерин и глюкозу [5–7]. В этот период главное внимание уделяется наиболее раннему применению противовирусных препаратов и лекарств, препятствующих проникновению вируса в клетку, чему была посвящена специальная статья [8].

В этой статье мы проанализируем попытки приблизиться к оптимальному комбинированному лечению новой коронавирусной инфекции на продвинутых этапах ее развития, когда главным становится применение противовоспалительной терапии и антикоагулянтов.

После 7–10-го дня болезни все возрастающую роль в прогрессировании инфекции и плохом прогнозе больных начинают играть другие (кроме вирусемии) факторы. Если при видимом благополучии, незначительном снижении сатурации кислорода, в этот период болезни

Рисунок 1. Схема прогрессирования различных проявлений новой коронавирусной инфекции по дням болезни

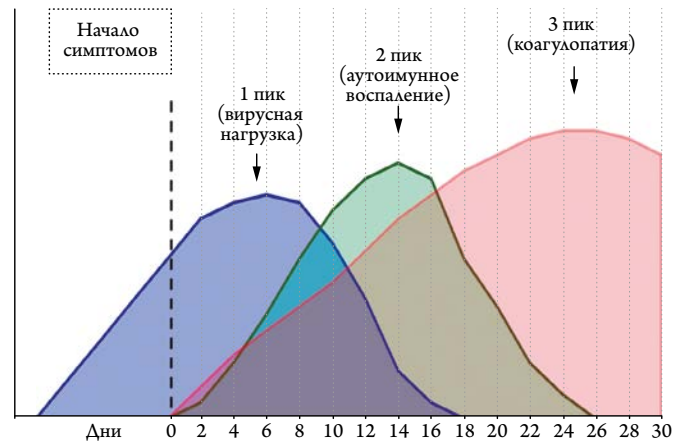
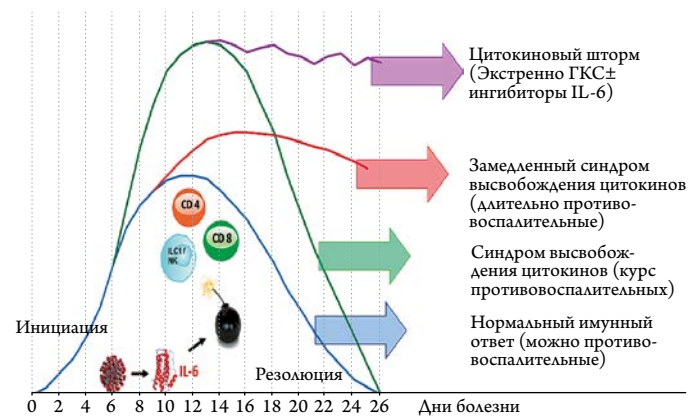


Рисунок 2. Аутоиммунное воспаление при COVID-19 и возможности противовоспалительной терапии (объяснения в тексте)



ГКС – глюкокортикостероиды, ИЛ-6 – интерлейкин-6.

сохраняется субфебрилитет, не проходит чувство нехватки воздуха, астении и, главное, сохраняется или прогрессирует лимфопения, имеется даже не критическое повышение С-реактивного белка (С-РБ) и интерлейкина – 6 (ИЛ-6), необходимо ждать прогрессирования инфекции. Как следует из рисунка 1, в это время начинают играть ведущую роль другие факторы: постепенно нарастающее воспаление (зеленая линия), которое приводит к перенапряжению иммунной системы, резкому увеличению выработки цитокинов, стимулирующих развитие инфильтративного фиброза, экссудативного поражения легочной ткани, десквамации легочных эпителиальных клеток с потерей воздушности альвеол [9]. Это состояние больше напоминает развитие альвеолита, чем истинной пневмонии, альвеолы «тонут», легкие теряют свою способность к газообмену. Легочная ткань становится безвоздушной, с выраженным отеком и участками ателектазов [10]. В таких случаях даже перевод пациентов на ИВЛ не может решить проблемы.

На рисунке 2 представлены типы реакций иммунной системы и воспаления при развивающейся новой коронавирусной инфекции, опосредованные цитокинами (ИЛ-6).

Как видно, нормальный иммунный ответ (синяя линия на рисунке 2) позволяет организму постепенно справиться с нарастающим воспалением. Наибольший риск приходится на 10–14-е дни болезни [11, 12]. Для относительно молодых пациентов без сопутствующих заболеваний это может закончиться умеренным поражением легочной ткани (1–2-й стадии по классификации Министрства здравоохранения Российской Федерации (МЗ РФ)) в виде матовых стекол, когда воздушность снижена, но альвеолы способны к газообмену [13]. Эти больные обычно могут справиться с инфекцией без противовоспалительной терапии, но риск развития пневмонии полностью исключить нельзя [14, 15]. Хотя и у них ранняя противовоспалительная терапия помогает быстрее подавить инфекцию и избежать длительного периода астении и «выхода» из болезни. Летальность у таких больных менее 1%, как при сезонном гриппе.

При грозных симптомах продолжающегося воспаления, отсутствии улучшения к 10-му дню заболевания возможен экстремально высокий иммунный ответ (зеленая линия на рисунке 2), получивший название «синдром высвобождения цитокинов» [14, 16]. Происходит быстрое (иногда моментальное) прогрессирование поражения легочной ткани в виде «бульжной мостовой», то есть неравномерного уплотнения различных участков матовых стекол с переходом в консолидацию, что свидетельствует о постепенной потере воздушности [17]. При аутопсии умерших от COVID-19 в зонах консолидации выявлялся целлюлярный фибро-миксоидный экссудат [18]. Таким пациентам необходима экстренная упреждающая противовоспалительная терапия, позволяющая достаточно быстро в течение 5–7 дней «переломить» ситуацию и не допустить попадания больных в ОРИТ и перевода на ИВЛ, что и должно быть целью лечения COVID-19. Существенную помощь оказывает постоянная кислородная поддержка, максимально длительное нахождение больных в «прон» позиции и аккуратное начало дыхательной гимнастики, что активно использовалось в практике работы МНОЦ МГУ [19]. Летальность в этой группе больных составляет 2–3%, и может быть снижена своевременным началом противовоспалительного лечения. Наиболее неблагоприятными днями с точки зрения больных с пневмонией при COVID-19 является конец второй – начало третьей недели болезни (красная линия на рис. 1).

У больных пожилого и старческого возраста, особенно у мужчин с повышенной массой тела, сахарным диабетом, ССЗ и легочными заболеваниями возможно и неблагоприятное течение болезни [20, 21]. Эта ситуация опреде-

ляется как «замедленный синдром высвобождения цитокинов» и показано красной линией на рис. 2. Активация ИЛ-6 и других провоспалительных цитокинов и хемокинов в ответ на проникновение вируса SARS-CoV-2 в эпителиальные альвеолярные клетки приводит к бурной стимуляции лимфоцитов CD-4 и CD-8, в качестве защитной реакции [22]. Это сопровождается появлением лимфопении, степень которой наиболее точно предсказывает тяжесть течения болезни и даже прогноз больных [23]. В очагах поражения (мелкие бронхи и альвеолы) накапливаются гранулоциты в виде нейтрофильной и макроцитарной инфильтрации [16]. В крови кроме нарастающей лимфопении, одновременно регистрируется нейтрофилия. В этом случае и после 15 дня заболевания неуклонно прогрессирует течение вирусной пневмонии в виде все большего объема поражения легочной паренхимы, несмотря на все усилия [24]. У таких больных даже упреждающая противовоспалительная терапия очень медленно меняет ситуацию, на контрольных МСКТ долго сохраняется большой объем поражения [25]. До 4 недель держится одышка, низкая сатурация кислорода, астения, иногда достигающая крайней степени выраженности. И здесь необходима постоянная кислородная терапия. По возможности нужно пытаться держать больных лежа на животе, что позволяет увеличить глубину дыхания и вентиляцию задних отделов легких. Несмотря на это, ряд пациентов приходится подвергать экстренной противовоспалительной терапии блокаторами ИЛ-6 или глюкокортикостероидами (ГКС). Перевод их в отделение реанимации и интенсивной терапии (ОРИТ) и на ИВЛ нередко требует недели и больше механической вентиляции легких. Здесь на первый план выходит мастерство реаниматологов, чтобы не допустить развития внутрибольничной инфекции. При первой же возможности пациенты должны переводиться на неинвазивную вентиляцию легких и самостоятельное дыхание, что также было принципиальным правилом работы Университетской клиники МГУ. В США и Европе около 14% госпитализированных с COVID-19 требуют нахождения в ОРИТ и 12,2% (!) – ИВЛ, что соответствует 80–90% от всех больных в реанимации при длительности нахождения на механической вентиляции легких в среднем 12–18 дней [26–28]. Возможно, такая чрезмерно активная тактика лечения может определять более высокую смертность в сравнении с Китаем и Российской Федерацией. В целом летальность в этой группе больных достигает 10–15%.

Наконец, критическое развитие событий в виде неуклонного прогрессирования аутоиммунного воспаления получило название цитокинового шторма (сиреневая линия на рисунке 2), протекающего с резкой активацией ИЛ-6 и других провоспалительных цитокинов и хемокинов, кратным увеличением С-РБ, лимфопени-

ей, нейтрофилезом и нарастающим острым респираторным дистресс-синдромом (ОРДС) [29, 30]. В этом случае имеет место тотальное поражение обоих легких в виде пневмонита (тяжелые, «тонущие» легкие), что клинически проявляется нарастающим ОРДС и сопровождается неблагоприятным прогнозом больных с COVID-19 [10]. Эти пациенты вынуждены длительно (до месяца и более) лечиться в ОРИТ, неделями находиться на ИВЛ. Нередки осложнения в виде развития пневмоторакса или пневмомедиастинума [31, 32]. Мы наблюдали 5 уникальных случаев спонтанных пневмотораксов и/или пневмомедиастинумов у критических пациентов на длительной ИВЛ, но это требует специального описания. В критических случаях даже максимально активная противовоспалительная терапия тоцилизумабом (казавшимся панацеей) и высокими дозами глюкокортикостероидов (ГКС) не всегда позволяет прекратить прогрессирование инфекции и вылечить вирусную пневмонию [33]. Особенностью вируса SARS-CoV-2 является способность поражать не только легкие, но и другие органы и системы (сердце, почки, поджелудочную железу и даже головной мозг) [9, 34, 35]. В этих случаях параллельно с тяжелым ОРДС развивается и прогрессирует полиорганная недостаточность в виде развития миокардита, сердечной недостаточности, почечной недостаточности, обострение течения сахарного диабета. У таких больных по мировой статистике летальность составляет от 50–60 до 80–90%, в зависимости от активности и длительности ИВЛ [26, 36]. Третий пик смертности (красная линия на рисунке 1) приходится на 25–30-е дни болезни.

Исходя из представленных вариантов прогрессирования болезни, необходимо помнить о клинических проявлениях заболевания, позволяющих предсказать его неблагоприятное течение, и как можно раньше начать специфическую противовоспалительную терапию. К ним относятся: ухудшение клинического состояния в виде сохранения лихорадки, не проходящая одышка и чувство заложенности в груди, иногда изматывающий кашель, низкая сатурация кислорода, невозможность находиться без кислородной поддержки и прогрессирующая астения. Исходя из нашего опыта, упорная лимфопения, нейтрофилез, повышение С-РБ, и, особенно ИЛ – 6, на второй неделе болезни являются грозным предвестником прогрессирования вирусной пневмонии (пневмонита), что требует упреждающей противовоспалительной терапии.

Самым простым и информативным критерием, позволяющим различить больных с легкой, среднетяжелой и критической формами COVID-19, является содержание лимфоцитов в общем анализе крови [23]. Необходимо постоянное пристальное внимание как к абсолютно-

му их количеству, так и динамике в процессе наблюдения и лечения.

Хочется отметить, что есть два дополнительных легко вычисляемых показателя, наряду с крайне важной оценкой динамики числа лимфоцитов, которые очень точно предсказывают прогрессирование воспаления и опасность «срыва» пациентов с развитием прогрессирующего ОРДС. Первым из них является нейтрофильно-лимфоцитарный индекс (иН/Л), вычисляемый делением абсолютного количества нейтрофилов на количество лимфоцитов [37]. Этот показатель предсказывает не только выраженность воспаления, но и вероятность неблагоприятного клинического течения болезни уже при повышении выше 3 [38, 39]. Этот индекс значимо прямо коррелирует с поражением легких на мультиспиральной компьютерной томографии (МСКТ): $r=0,823$; $p<0,001$ [40]. Кроме того, повышение иН/Л на каждую единицу увеличивает риск смерти пациентов с COVID-19 на 8% и «опасным» отрезным уровнем можно считать 5 единиц [41]. Интересно, что величина иН/Л >10 при поступлении в клинику незначимо повышает риск инвазивной ИВЛ и смерти, но такие показатели иН/л к 7-му дню лечения предсказывают повышение необходимости инвазивной ИВЛ в 3,3 раза ($p=0,008$) и риск смерти в 11 раз ($p<0,0001$) [42]. Вторым очень удобным показателем оценки тяжести воспаления, течения заболевания и прогноза больных с COVID-19 является отношение лимфоцитов к С-РБ (индекс Л/С, иЛ/С), вычисляемое делением количества лимфоцитов (в тысячах) на показатель уровня С-РБ [43]. В данном случае, в отличие от иН/Л, чем выше показатель, тем лучше, и наоборот. При COVID-19 иЛ/С >100 к 7-му дню пребывания в стационаре снижает шансы на плохой прогноз на 80%, $p=0,001$ [42].

Проведение раннего (упреждающего) противовоспалительного лечения долгое время не являлось рекомендованным. В итоге даже у молодых больных с внешне «благоприятным» началом болезни, в некоторых случаях стремительно прогрессировало поражение легких. Именно в этих случаях контроль состояния больных (сохраняющаяся лихорадка, одышка, выраженная астения), оценка лимфоцитов, иН/Л, иЛ/С и С-РБ является настоятельно необходимым для принятия решения о своевременной интенсификации лечения. Каждый день промедления чреват ухудшением прогноза пациентов, а картина поражения легких на МСКТ нередко «запаздывает» по сравнению с маркерами воспаления.

Попытка противовоспалительного лечения с блокадой ИЛ-6 (тоцилизумаб или сарилумаб) в большинстве случаев запаздывает и проводится пациентам, уже находящимся на ИВЛ, становясь «терапией отчаяния». Такое лечение было (и остается) во временных рекомендациях

МЗ РФ [44]. Ретроспективные анализы применения тоцилизумаба показали его эффективность в снижении длительности вазопрессорной поддержки, без сокращения сроков достижения нормализации клинического состояния при COVID-19 [45]. В других случаях зафиксировано сокращение времени до клинического улучшения больных с COVID-19, находящихся на ИВЛ, но не пациентов без вентиляции легких, и даже снижение смертности, но только в самых тяжелых группах больных [46]. В тщательно проведенном в Йельском университете исследовании применение тоцилизумаба ассоциировалось с 45% снижением риска смерти и улучшением клинического состояния больных с COVID-19, но оно увеличивало риск суперинфекций (внутрибольничных пневмоний) с 26% до 54%; $p < 0,001$ [47]. Описаны связь терапии тоцилизумабом с развитием грибковой инфекции [48] и неэффективность его применения при наличии сахарного диабета и гипергликемии [49]. Но, главное, что относительно небольшие рандомизированные клинические исследования до настоящего времени не подтвердили положительного влияния антицитокиновой терапии на прогноз больных с тяжелой COVID-19. В конце июля закончилось первое действительно крупное рандомизированное исследование COVASTA, включившее 450 больных с COVID-19. К сожалению, и в этом случае тоцилизумаб не влиял на прогноз больных и их потребность в ИВЛ, хотя несколько уменьшал время пребывания больных с COVID-19 в стационаре [50]. Более того, при лечении сарилумабом у пациентов с COVID-19 умеренной тяжести была тенденция к ухудшению [51]. Но исследования с этими препаратами продолжаются, в частности, в протоколе REMDASTA исследуется комбинация противовирусного препарата ремдесивира с тоцилизумабом [52], в исследованиях MARIPOSA [53] и EMPACTA [54] – возможность использования тоцилизумаба в дополнение к стандартному лечению коронавирусной пневмонии.

При отсутствии антагонистов ИЛ-6, рекомендованных МЗ РФ к использованию у критических пациентов, нам пришлось использовать метод пульстерапии высокими дозами ГКС внутривенно, который позволял прервать нарастающее воспаление и не допускать развитие цитокинового шторма, уменьшать потребность в механической вентиляции легких и добиваться стабилизации клинического состояния больных [55]. Сегодня стало очевидно, что мы были правы, и в отсутствии других возможностей терапия стероидами в лечении больных с COVID-19 вполне возможна. В крупном рандомизированном клиническом исследовании RECOVERY, включившем более 6400 пациентов с COVID-19, дексаметазон (6 мг/с в течение 10 дней) значимо на 17% снижал риск смерти, но если у пациентов на инвазивной механической вентиляции были достигнуты отличные результаты, у не-

тяжелых больных имелась тенденция к повышению риска смерти на 19% [56]. Иными словами, повторились результаты, полученные при лечении сарилумабом. В другом исследовании пульстерапия метилпреднизолоном по 250 мг внутривенно в первые сутки и затем по 80 мг в течение еще пяти дней плюс 8 мг/кг тоцилизумаба внутривенно у 43% пациентов значимо снижали риск нахождения на ИВЛ и смерти на 65% [57]. Несмотря на высокую эффективность, лечение ГКС сопровождалось явной тенденцией к росту риска тромбоэмболий легочной артерии (21% против 11%, $p = 0,059$). Аналогично и в нашем исследовании ПУТНИК при хорошем клиническом эффекте и снижении С-РБ на фоне лечения ГКС отмечалось значимое повышение иН/Л, что отмечалось и другими исследователями [42]. В итоге протромботическое действие ГКС приводило к риску развития тромботических и тромбоэмболических осложнений, что могло требовать активизации антикоагулянтной терапии и затягивать сроки выздоровления [55].

Отсутствие эффекта даже от агрессивной противовоспалительной и антицитокиновой терапии у тяжелых пациентов с «мистической» пневмонией при COVID-19 поставило вопрос о возможных дополнительных механизмах ее развития и прогрессирования. Степень повышения провоспалительных цитокинов и хемокинов у пациентов с COVID-19 оказалось в разы ниже, чем при ОРДС другой этиологии [58]. Поэтому, несмотря на широко используемый термин «цитокиновый шторм», не только воспаление определяет тяжесть течения этой болезни. Третьим (кроме собственно вирусной инфекции и аутоиммунного воспаления), уникальным механизмом развития и прогрессирования COVID-19 является быстрое появление коагулопатии и повышенного тромбообразования (коричневая линия на рисунке 1). Уже в ранних исследованиях в Китае было показано, что величина D-димера в многофакторных анализах определяла неблагоприятное течение болезни, повышенный риск ИВЛ и более высокую смертность [59–61]. Частота крупных венозных тромбозов и тромбоэмболий при COVID-19 колеблется от 20 до 35%, что позволило рассматривать эту вирусную инфекцию как протромботическую болезнь [62–65]. И в этом случае большую пользу может дать оценка иН/Л, повышение которого выше 5,7 единиц увеличивает риск массивных тромбоэмболий в 10,8 раз и риск смерти [66]. В исследовании ПУТНИК мы обнаружили значимую прямую положительную корреляцию динамики иН/Л с D-димером, а также с риском венозных тромбозов и тромбоэмболий [55].

Уникальной особенностью новой коронавирусной инфекции является повышенный риск микротромбозов мелких сосудов легких, обнаруживаемый почти у 70–80% больных COVID-19 с тяжелой пневмонией [67–69].

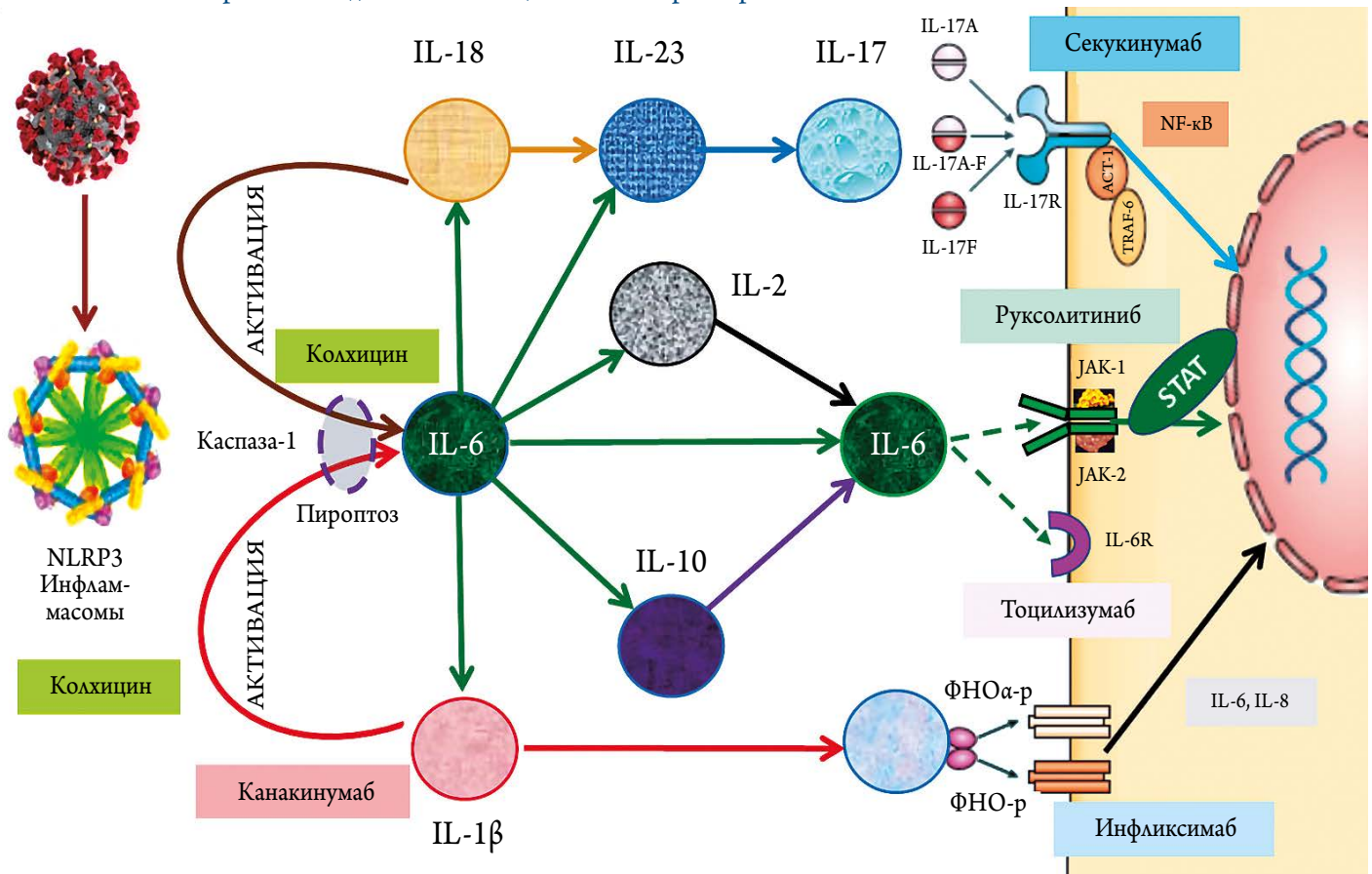
Важно помнить, что чем тяжелее состояние пациентов, тем выше степень поражения сосудов легких и выраженность коагулопатии, но подобные изменения регистрируются уже с самых ранних стадий болезни [70, 71]. При этом еще больше нарушается газообмен и бурно, буквально в течение 1–2 дней, необратимо прогрессирует развитие ОРДС [63, 72]. На аутопсии обнаруживаются множественные тромбозы мелких сосудов легких, препятствующие диффузии кислорода из альвеол в кровотоки [10, 12]. Изменения в легких очевидно трактуются как аутоиммунное поражение альвеол (диффузная дилатация, заполнение экссудатом и слущенными эпителиальными клетками) в сочетании с вовлечением микрососудов легких (поражение эндотелия и множественные тромбы) [73]. Пациенты вынужденно переводятся на ИВЛ, но и в этом случае успех не гарантирован, так как поражение легких должно трактоваться не как вирусная пневмония, а как аутоиммунный пневмонит с тотальным поражением и легочной ткани («тонущие альвеолы»), и сосудов [74, 75].

Наличие коагулопатии, начиная с ранних стадий развития болезни, позволяют считать COVID-19 протромботическим состоянием, требующим активной антикоагулянтной терапии практически у всех больных, как это было принято с первого дня в практике работы Универ-

ситетской клиники МГУ по лечению новой коронавирусной инфекции (наши рекомендации). Мнения специалистов, считать ли коагулопатию при COVID-19 вариантом синдрома диссеминированного (или септического) внутрисосудистого свертывания (ДВС или СВС), разделились [76–78]. Однако, очевидно, что именно протромботический статус во многом определяет прогноз пациентов с COVID-19 [79, 80]. При этом, сегодня доказано аутоиммунное воспаление эндотелия сосудов разных органов с типичными микротромбозами: почек, кишечника, сердца и даже простаты. Имеются очевидные свидетельства, что антикоагулянтная терапия достоверно улучшает прогноз пациентов с COVID-19 [62, 64]. Более того, есть данные, что чем агрессивнее лечение антикоагулянтами, тем лучше прогноз больных с COVID-19 [81]. Поэтому сегодня обязательная антикоагулянтная терапия является магистральным планом лечения пациентов с COVID-19, уже с ранних стадий болезни, с увеличением интенсивности по мере прогрессирования тяжести инфекции [82, 83]. Естественно, при активной антикоагулянтной терапии нельзя забывать о необходимости тщательного контроля за риском кровотечений [84].

Необходимость активной антикоагулянтной терапии у пациентов с COVID-19 на всех стадиях заболевания не вызывает сомнений и доказала свою эффективность

Рисунок 3. Аутоиммунное воспаление, провоспалительные факторы и возможные точки приложения действия потенциальных лекарств при COVID-19



[83, 85]. Но это лишь коррекция последствий, связанных с аутоиммунным воспалением. Без влияния на первопричину поражения легких при COVID-19 невозможно надеяться на успех [86]. Поэтому борьба с системным воспалением должна быть краеугольным камнем лечения COVID-19, особенно тяжелых форм. Учитывая, что активная антикоагулянтная терапия низкомолекулярными гепаринами (НМГ) использовалась у ВСЕХ наших пациентов, предметом исследования явился выбор упреждающей специфической противовоспалительной терапии.

Схема основных факторов, стимулирующих аутоиммунные воспалительные реакции при вирусных инфекциях, представлена на рисунке 3.

Как видно, при попадании вируса SARS-CoV-2 в бронхи и альвеолы происходит активация инфламмасом, мультипротеинового комплекса, который через активацию фермента каспаза-1 промотирует процесс пироптоза, то есть программируемой гибели клеток [87]. Это механизм защиты клеток от атакующей их инфекции, что сопровождается десквамацией эпителиальных клеток альвеол [88]. В этом случае разрушается мембрана клеток и происходит секреция провоспалительных цитокинов ИЛ-1 β и ИЛ-18 [89]. Одним из основных последствий этого является промоция выработки все большего количества ИЛ-6 в ответ на продолжающуюся вирусемию [90]. ИЛ-6 считается ключевым стимулятором аутоиммунной защиты, переходящей в воспаление, и при его избыточной секреции «срыву» в цитокиновый шторм, усугубляющий течение коронавирусной пневмонии [91]. Процесс при COVID-19 включает в себя активацию достаточного числа различных хемокинов и цитокинов, способных поддерживать состояние аутоиммунного воспаления и повышенного тромбообразования, в том числе ИЛ – 17 [92] и фактор некроза опухоли альфа (ФНО α) [93].

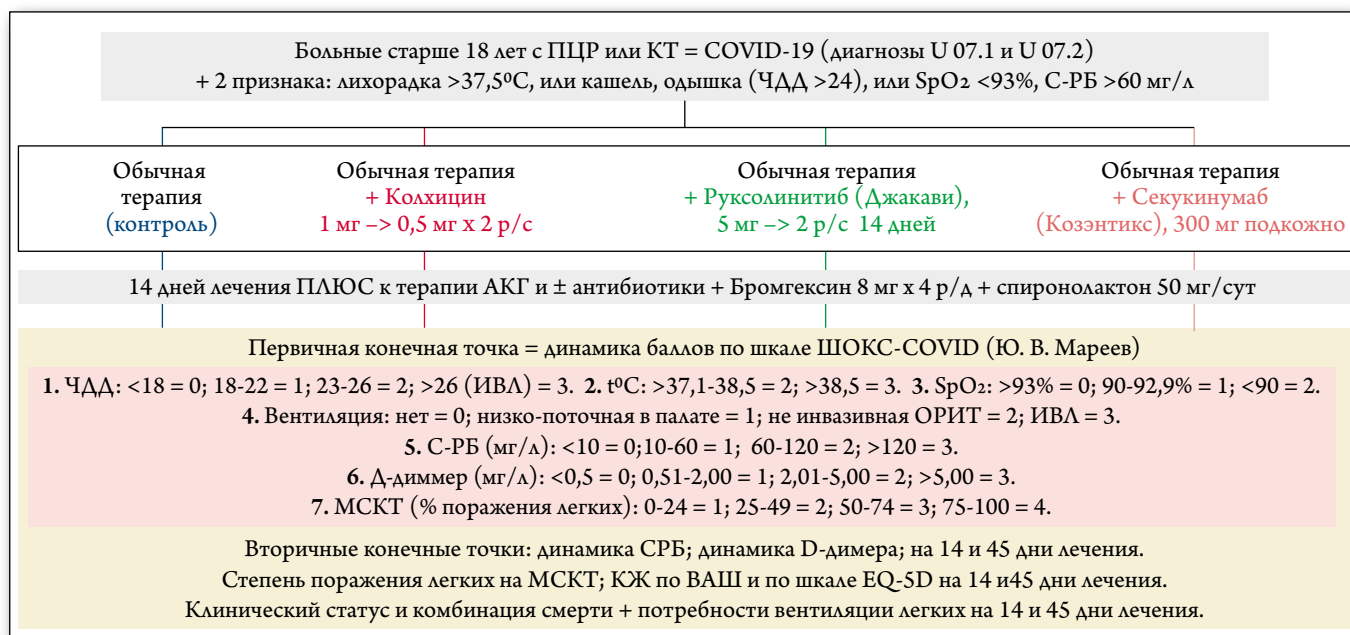
Исходя из этой концепции, можно наметить различные точки приложения действия лекарственных препаратов, способных прерывать процесс неукротимого воспаления и тромбообразования, что теоретически может помочь в лечении COVID-19 (рис. 3). В попытке снижения выработки ИЛ-6 возможно использование специфических антител к интерлейкину ИЛ-1 β [94]. Кстати, препарат с таким действием канакинумаб достоверно снижал риск смерти у пациентов после перенесенного инфаркта миокарда за счет снижения выраженности аутоиммунного воспаления [95]. Наиболее популярной идеей борьбы с цитокиновым штормом оказалось использование антител к рецепторам ИЛ-6 (тоцилизумаб и сарилумаб), которые с самого начала эпидемии рассматривались, но, к сожалению, не для ранней терапии, а для больных, уже находящихся на ИВЛ в качестве «последней соломинки» в борьбе с цитокиновым штормом [96]. Это мы обсуж-

дали выше. Альтернативной возможностью видится использование блокаторов янус-киназ (JAK-1, JAK-2), через которые передается эффект основных цитокинов, в том числе ИЛ-6 на клетки, прежде всего руксолитиниба, с которым уже проведены небольшие, но перспективные исследования у больных с COVID-19 [97]. Важную роль в реализации аутоиммунного ответа может играть и ИЛ-17, при чрезмерной активации стимулирующий провоспалительное состояние и склонность к тромбозам [98–100]. Интересное наблюдение пришло с севера Италии, где у пациентов с псориазом, находившихся на плановом лечении секукинумабом, имело место крайне мягкое течение COVID-19 [101]. Исходя из этого, применение моноклональных антител, блокирующих ИЛ-17, например, секукинумаба в лечении COVID-19 выглядит также многообещающе [92, 102]. Конечно, применение биологических противоиммунных препаратов в лечении вирусных инфекций, включая COVID – 19, представляется поисковым направлением, так как предсказать и даже обосновать эффективность тех или иных антицитокиновых препаратов сегодня уверенно невозможно [103, 104]. Кроме этого, агрессивная антицитокиновая терапия чревата развитием суперинфекций, которые могут оказаться более опасными для судьбы пациентов с COVID-19, чем польза от самой противовоспалительной терапии [105].

Большой интерес вызывает использование хорошо известного препарата, в настоящее время применяющегося в качестве средства выбора в лечении обострений подагры, – колхицина [106]. Внимание к колхицину в последние годы не ослабевает, его эффективность была продемонстрирована у больных с перенесенным острым инфарктом миокарда [107]. Основные противовоспалительные эффекты колхицина связаны с блокадой инфламмасом, уменьшением пироптоза и снижением активации цитокинов [108]. Кроме того, колхицин, связываясь с внутриклеточным белком тубулином, образующим микротрубочки, может нарушать проникновение вирусов в ядра клетки и их последующую репликацию, снижая вирусную нагрузку [109]. И первое завершённое рандомизированное исследование по лечению больных COVID-19 с колхицином, GRECCO-19, укрепило надежды на него, как на потенциальное лекарство для лечения этой инфекции [110]. Применение колхицина сократило срок до достижения нормализации клинического состояния, но не было зафиксировано значимого снижения С-РБ как маркера воспаления. На сегодня колхицин является одним из наиболее изучаемых препаратов в лечении COVID-19 (рандомизированные проспективные протоколы COLCORONA [111], 6000 больных, и COLCOVID [112], 2500 больных).

Мы также выполнили проспективное рандомизированное исследование по ранней упреждающей противо-

Рисунок 4. КОЛхицин прОтив Руксолитиनिба И секукинумаба в оТкрытом проспективном рандомизируемом исследовании у пациентов с COVID-19 (КОЛОРИТ)



ПЦР – полимеразная цепная реакция; КТ – компьютерная томография; ОРИТ – отделение реанимации и интенсивной терапии; ШОКС-COVID – Шкала оценки клинического состояния при коронавирусной инфекции 19 (COVID-19); ЧДД – частота дыхательных движений; ИВЛ – искусственная вентиляция легких; С-РБ – С-реактивный белок; МСКТ – мультиспиральная компьютерная томография; ВАШ – визуальная аналоговая шкала.

воспалительной терапии больных с COVID-19, получившее название КОЛОРИТ [113], схема которого представлена на рисунке 4.

Как видно, пациенты с доказанной COVID-19 и еще двумя признаками: лихорадкой >37,5°C и сохраняющимся кашлем, одышкой с частотой дыхательных движений (ЧДД) >24 в мин или сатурацией кислорода <93% и уровнем С-РБ >60 мг/л рандомизировались в 4 группы: контроль (без специфической противовоспалительной терапии); лечение колхицином 1 мг в первый день и затем 0,5 мг/сут.; лечение руксолинитибом (Джакави®) по 5 мг x 2 р./сут.; лечение секукинумабом (Козэнтикс®) 300 мг подкожно однократно). Первичная конечная точка включала количество баллов по оригинальной шкале ШОКС-КОВИД, которую мы использовали ранее в исследовании с ГКС ПУТНИК [55]. Вторичными точками исследования были: динамика клинического состояния, компоненты первичной точки, прежде всего, С-РБ и D-димер, качество жизни по визуально аналоговой шкале и валидированному Европейскому опроснику EQ-5D, а также длительность госпитализаций, потребность в механической вентиляции легких и прогноз к 14-му и 45-му дням лечения.

В качестве базовой терапии у всех больных использовались высокие дозы антикоагулянтов (НМГ), сочетание бромгексина и спиронолактона, и необходимые по ситуации антибиотики. В ближайшее время мы подведем итоги этой работы, а в настоящей статье представим любопыт-

ные реальные клинические наблюдения, позволяющие убедиться в целесообразности исследований по упреждающей противовоспалительной терапии.

Больная И., 53 года, с положительным тестом на SARS-CoV-2 (полимеразная цепная реакция (ПЦР)), лечилась от двусторонней коронавирусной пневмонии в московской клинике в течение 21 дня (без специфической противовоспалительной терапии) и была выписана с клиническим улучшением, нормальной температурой тела, минимальной выраженностью одышки, поражением легких 1-й степени (по МСКТ, Рекомендации МЗ РФ), нормальными показателями лимфоцитов и С-РБ (1,0 мг/л). После выписки через 3 дня вновь повысилась температура тела, выросла одышка, был рекомендован прием лопинавира/ритонавира, азитромицина, парацетамола и лизатов бактерий. Состояние не улучшалось, и 6 мая (на 4-е сутки после появления симптомов) госпитализирована в Университетскую Клинику МГУ имени М.В. Ломоносова. ПЦР тест на наличие РНК вируса SARS-CoV-2 отрицательный.

При поступлении субфебрильная лихорадка 37,9°C; умеренная одышка (ЧДД 18 в 1 мин); сатурация кислорода 98%; лимфоциты на нижней границе нормы 1,01x10⁹/л; иН/Л 3,8; скорость оседания эритроцитов (СОЭ) 21 мм/час; ИЛ-6 11,9 пг/мл; С-РБ 54,8 мг/л и D-димер 0,72 мкг/мл. На МСКТ (рис. 5) небольшое поражение легочной ткани, преимущественно слева, объемом 6,1%, но с участками консолидации. Это было рас-

ценено как разрешение длительного воспалительного процесса. Несмотря на умеренное повышение провоспалительных факторов (ИЛ-6 и С-РБ), относительно спокойная клиническая картина и минимальное поражение легких при отрицательном ПЦР тесте на COVID-19 не заставили нас сразу начать противовоспалительное лечение. Была назначена антикоагулянтная терапия (эноксапарин 0,6 мл × 1 р./сут. подкожно), антибиотики (моксифлоксацин 400 мг/сут.) и сочетание бромгексина 8 мг × 4 р./сут. и спиронолактона 50 мг/сут. Прогрессировало заболевание стремительно – через 2 суток 8.05 сохранялась субфебрильная температура 37,8°C, усилилась одышка до 22 в 1 минуту, снизилась сатурация кислорода до 96% при нахождении пациентки в «прон» позиции, повысилась СОЭ до 56 мм/час, количество лимфоцитов и иН/Л изменились мало. Однако резко увеличились показатели ИЛ-6 до 36,3 пг/мл (в 5 раз выше нормы) и С-РБ до 214,8 мг/дл (в 43 раза выше нормы). D-димер также увеличился до 1,16 мкг/мл. За двое суток объем поражения легких увеличился до 44% (причем в обоих легких, преимущественно в виде вновь появившихся матовых стекол). Этот пример показывает, как легко ошибиться и недооценить тяжесть состояния больных с COVID-19. У этой пациентки регистрировался второй тип реакции на инфекцию в виде синдрома повышенного высвобождения цитокинов (зеленая линия рис. 2). С этого момента была начата терапия колхицином 1 мг в первый день и затем 0,5 мг/сут. и увеличена доза энок-

сапарина до 0,6 мл 2 р./сут. подкожно. Постепенно состояние стало нормализовываться, и через 2 недели было достигнуто очевидное улучшение: температура тела 36,5°C; сатурация кислорода 98%; ЧДД 16 в 1 мин.; ИЛ-6 1,5 пг/мл; С-РБ 2,42 мг/дл; D-димер 0,2 мкг/мл, и объем поражения легких снизился с 44% до 7%, в виде матовых стекол. Хочется отметить, что при втором типе реакции иммунной системы очень быстро происходит переход воспалительной реакции в массивное поражение легочной ткани. Своевременно начатая специфическая противовоспалительная терапия позволяет также относительно быстро (в течение 1–2 недель) побороть коронавирусную пневмонию.

Больной С., 69 лет, с индексом массы тела 30,7 кг/м², с подтвержденной ПЦР COVID-19 и двусторонней полисегментарной пневмонией поступил в клинику на 12-й день болезни с сохраняющейся лихорадкой (максимум до 39°C, при поступлении 37,5°C), одышкой с ЧДД 20 в 1 мин, сохраняющимся сухим кашлем и снижением сатурации кислорода до 96%. Сопутствующие заболевания: гипертоническая болезнь 2-й ст., атеросклероз аорты, брахиоцефальных артерий, дислипидемия. Для контроля АД и липидов продолжен прием лозартана 50 мг 2 р./сут., бисопролола 2,5 мг 1 р./сут., розувастатина 10 мг 1 р./сут.

В анализах крови выраженная лимфопения 0,5 × 10⁹/л; иН/Л резко увеличен до 23 (!); ИЛ-6 52,9 пг/мл; С-РБ 159,5 мг/дл; D-димер 0,84 мкг/мл. На МСКТ двусторон-

Рисунок 5. МСКТ легких больной И, 53 года, с COVID-19 и двусторонней пневмонией (объяснение в тексте)

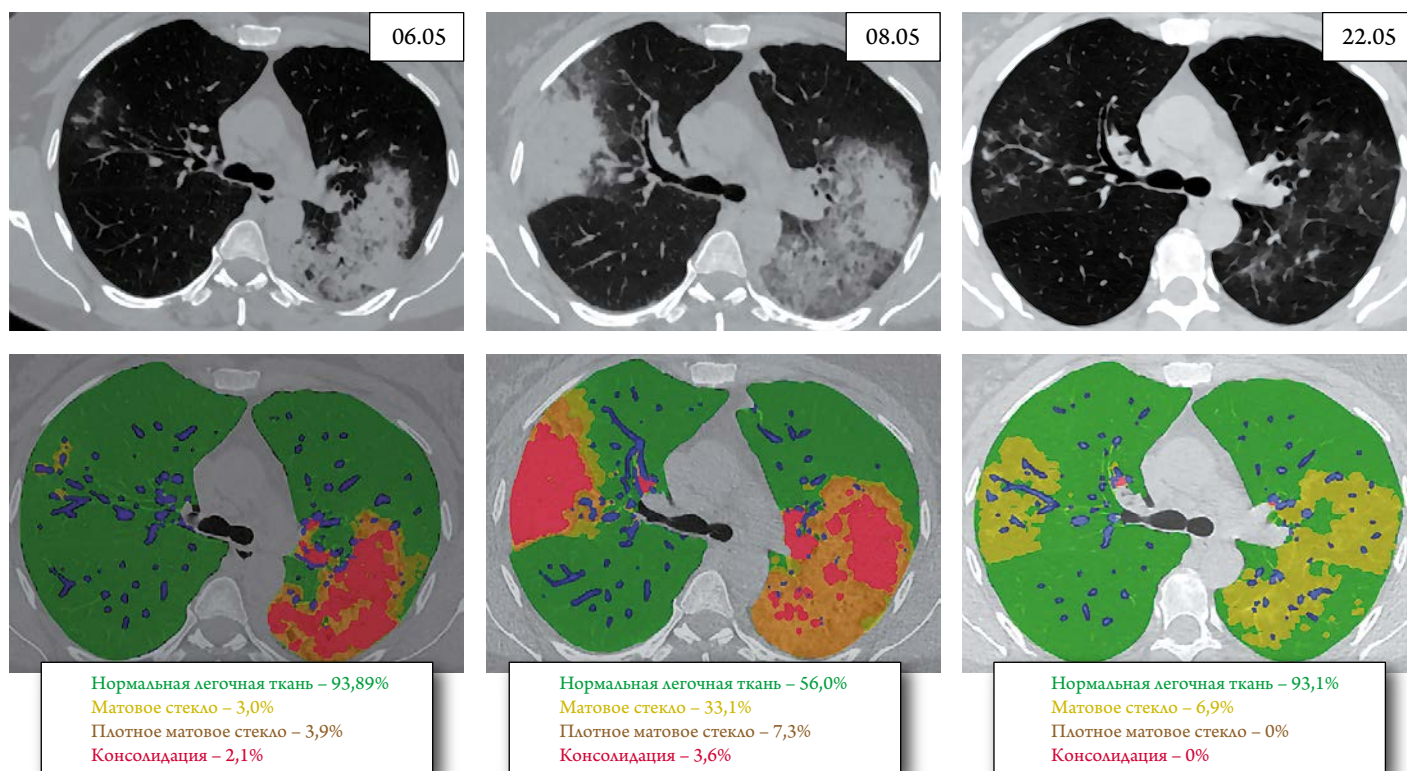
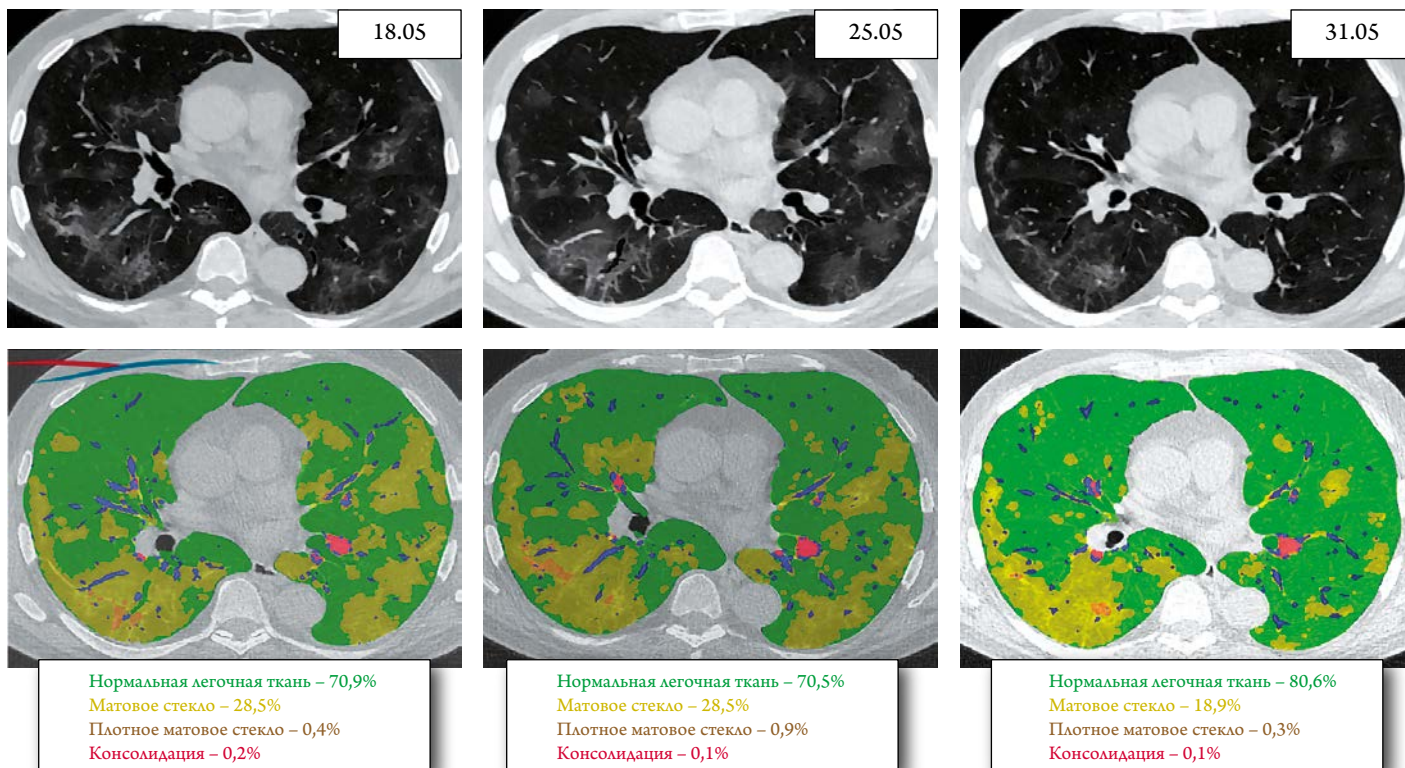


Рисунок 6. МСКТ легких больного И, 69 лет, с COVID-19 и двусторонней пневмонией (объяснение в тексте)



нее поражение легких, общим объемом 30%, преимущественно в виде матовых стекол (рис. 6).

Состояние было расценено как тяжелое аутоиммунное воспаление, требующее экстренного воздействия. В данном случае имеет место третий тип реакции иммунной системы на вирусную инфекцию в виде замедленного синдрома высвобождения цитокинов (красная линия на рисунке 2) и длительного упорного течения вирусной инфекции, трудно поддающейся терапии.

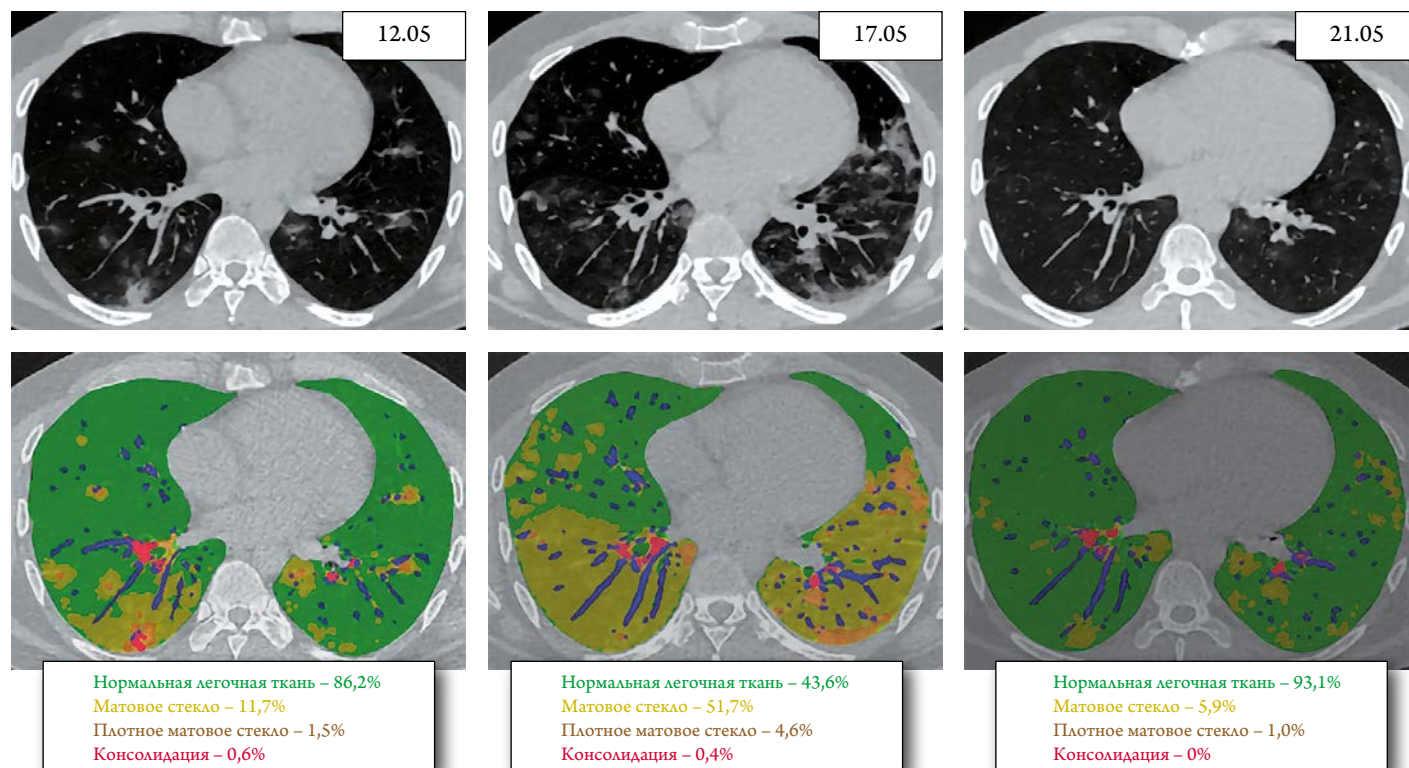
Начата терапия бромгексином 8 мг 4 р./сут., спиронолактоном 50 мг/сут., эноксапарином 0,8 мл 1 р./сут. подкожно, цефтриаксоном по 1000 мг 2 р./сут. После получения информированного согласия больному в первый же день пребывания в стационаре был назначен руксолитиниб (Джакави®) в дозе 5 мг 2 р./сут. (малые дозы использованы во избежание реакции ослабления кровотока).

Клиническое состояние достаточно быстро улучшалось, через двое суток нормализовалась температура тела, ЧДД снизилась до 18 в 1 минуту; сатурация кислорода возросла до 98%; С-РБ снизился до 98,3 мг/дл на второй день терапии, далее до 49,4 мг/дл на четвертый день лечения, и к концу первой недели – до 6,76 мг/дл. В это же время возросло до нижней границы нормы число лимфоцитов $1,1 \times 10^9/\text{л}$ и резко снизился иН/Л до 2,7 и D-димер до 0,55 мкг/мл. Несмотря на это, площадь поражения легочной ткани практически не уменьшилась (рис. 6).

Еще через 6 дней состояние нормализовалось: температура тела $35,5^\circ\text{C}$, одышки (ЧДД 16 в 1 минуту) и кашля нет; сатурация кислорода 99%; увеличилось до нормы число лимфоцитов $1,63 \times 10^9/\text{л}$ и иН/Л=2,0. На фоне снижения воспаления и ИЛ-6 до 2,09 пг/мл, а С-РБ до 1,08 мг/дл нормализовался и D-димер 0,25 мкг/мл. Но на МСКТ все еще сохранялось поражение, преимущественно в правом легком, общим объемом 20%, в виде матовых стекол. Это типично для третьего типа реакции иммунной системы на вирусную инфекцию, когда развитие пневмонии происходит постепенно, достигая максимума ко 2–3-й неделе. В этих случаях даже активная, эффективная и вовремя начатая противовоспалительная терапия, например, руксолитинибом (Джакави®), не позволяет быстро устранить легочный фиброз. Сегодня имеются данные, что не все симптомы болезни проходят в острый период инфекции и нередко встречаются и через месяц после госпитального лечения [114].

Больной К., 31 год, с ПЦР-подтвержденной вирусной пневмонией и сопутствующей хронической обструктивной болезнью легких и бронхиальной астмой, поступил на 8-й день болезни с жалобами на лихорадку (при поступлении $37,6^\circ\text{C}$), одышку (ЧДД 20 в 1 мин), чувство заложенности в груди вне связи с физической нагрузкой, головную боль, одышку преимущественно в ночное время, малопродуктивный кашель со скудной светлой мокротой с коричневатыми включениями, потерю вкуса и обоняния, тошноту, слабость. В связи с бронхиальной аст-

Рисунок 7. МСКТ легких больного К., 31 год, с COVID-19, двусторонней пневмонией и бронхиальной астмой (объяснение в тексте)



мой с детства использует беклометазон 2 вдоха 2 р./сут. и ситуационно ипратропия бромид + фенотерол. В связи с подозрением на COVID-19 амбулаторно принимал в течение 7 дней имидазолилэтанамид пентандиовой кислоты, парацетамол; с четвертого дня болезни был назначен гидроксихлорохин 400 мг/сут. (отменен в связи с развившейся крапивницей) и азитромицин без очевидного положительного эффекта.

При поступлении существенное снижение сатурации кислорода до 93% связывалось в большей степени с бронхиальной астмой, чем с вирусной пневмонией. 12.05.2020 на МСКТ (рис. 7) зона поражения составляла лишь 14% в виде нежных матовых стекол. Не отмечалось лимфопении ($2,03 \times 10^9/\text{л}$) и повышения иН/Л, уровня D-димера (0,33 мкг/мл). ИЛ-6 не измерялся, а повышение С-РБ до 69,4 мг/дл вкупе с умеренным повышением лактата до 3,91 ммоль/л можно было связать с обострением бронхиальной астмы. Кроме того, обращала на себя внимание тромбоцитопения ($135 \times 10^9/\text{л}$). К терапии добавлены бромгексин 8 мг 4 р./сут, двойная антибиотикотерапия цефтриаксон 1000 мг 2 р./сут. и амоксициллин + клавулановая кислота по 1000 мг внутривенно 3 р./сут., и антикоагулянт эноксапарин 0,4 мл 1 р./сут. подкожно.

Несмотря на такую терапию, состояние пациента существенно не улучшилось, хотя прошли кашель, заложенность в грудной клетке, но сохранялись субфебрилитет и одышка при сатурации кислорода 93–94%. Через 5 дней (13-й день болезни) отмечено повышение

ИЛ-6 до 46,2 пг/мл (в 6,6 раза выше нормы) и С-РБ до 201,1 мг/дл (в 40 раз выше нормы), при нормальном уровне D-димера 0,17 мкг/мл, что позволило предположить развитие промежуточного (с переходом от второго к третьему) типа аутоиммунного ответа с синдромом высвобождения цитокинов (рис. 2). У больного отмечено очень быстрое нарастание поражения легочной ткани по МСКТ с 14 до 57% за пять суток, в виде распространенных очагов матовых стекол в обоих легких. После получения информированного согласия была проведена подкожная инъекция моноклонального антитела к ИЛ-17 секукинумаба (Козэнтикс®) в дозе 300 мг.

Эффект проявился уже к третьему дню лечения в виде нормализации температуры тела, возврате обоняния и снижении С-РБ до 33,8 мг/дл (в 6 раз за трое суток). К 5 дню лечения: температура тела 36,5°C; ЧДД 16 в 1 минуту; сатурация кислорода 99%; лимфоциты $2,41 \times 10^9/\text{л}$; иН/Л 1,1; количество тромбоцитов увеличилось с 135 до $309 \times 10^9/\text{л}$; ИЛ-6,23 пг/мл; С-РБ 11,7 мг/дл; D-димер 0,53 мкг/мл. На МСКТ быстрое уменьшение зоны поражения легких с 56 до 6% (также за пять суток). Единственно, можно заметить, что доза НМГ была невысокой из-за имевшейся у пациента тромбоцитопении. С этим, частично, можно связать пограничную величину D-димера к концу терапии. Поэтому при выписке был рекомендован прием пероральных антикоагулянтов (ривароксабан 10 мг/сут.). В остальном – снова яркий пример быстрого успеха противовоспалительной терапии секу-

кинумабом у молодого пациента все-таки со вторым типом аутоиммунного ответа, несмотря на сопутствующую бронхиальную астму. Задержка противовоспалительного лечения не сыграла решающей роли, благодаря молодости пациента и «тренированной» иммунной системе.

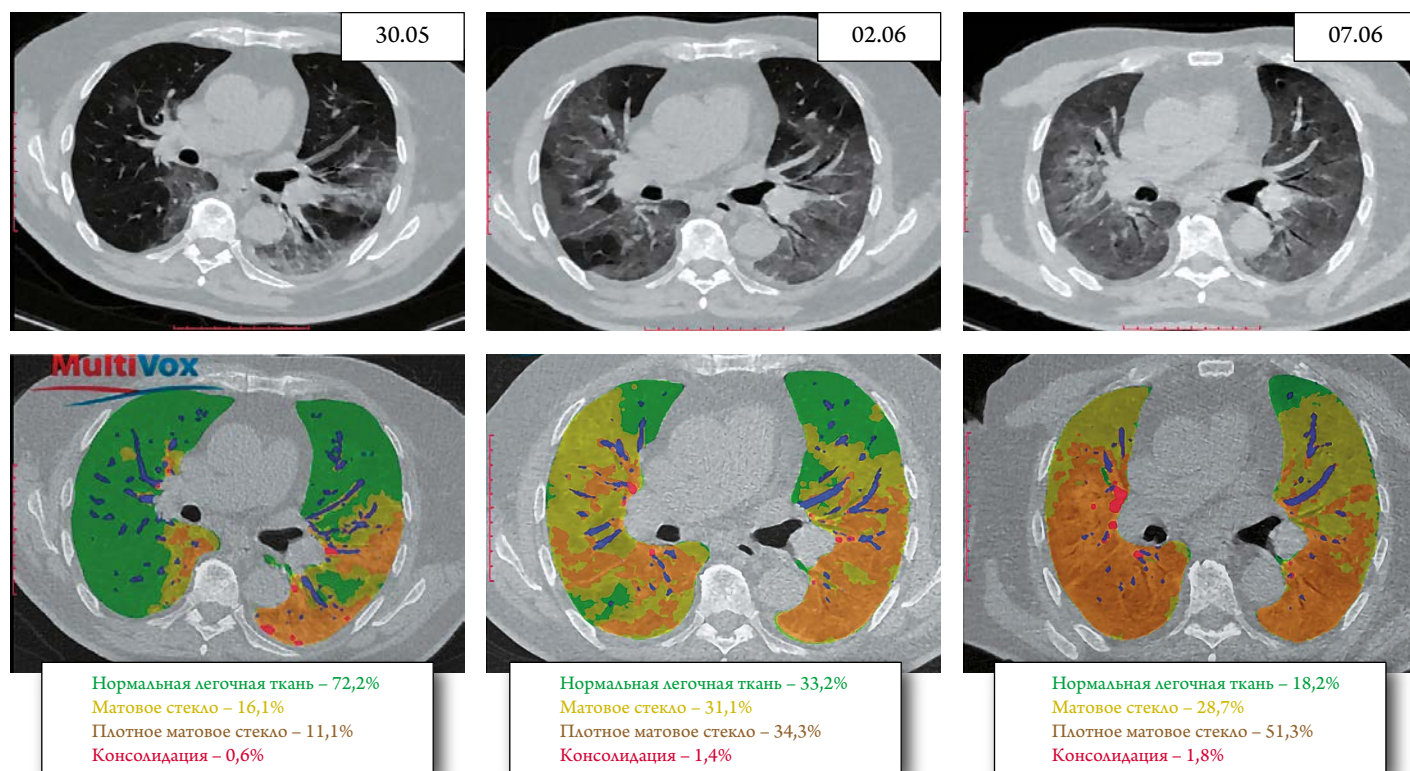
Больной А., 80 лет, поступил в клинику на 6-й день болезни с подтвержденным ПЦР COVID-19 и двусторонней коронавирусной пневмонией. Сопутствующие заболевания: сахарный диабет 2 типа (медикаментозно компенсирован), гипертоническая болезнь 2-й ст., хронический гломерулонефрит (латентная форма), двусторонние кисты почек. хроническая болезнь почек стадия 5, послеоперационный гипотиреоз (медикаментозно компенсирован), одагра, доброкачественная гиперплазия предстательной железы, спондилоартроз. В качестве терапии сопутствующих заболеваний получал: глимепирид 1 мг/сут. плюс алоглиптин 25 мг/сут. для контроля гликемии в пределах 6,0–8,0 ммоль/л, лозартан 25 мг 2 р./сут., фуросемид (периодически под контролем диуреза) и небиволол 7,5 мг/сут. для контроля АД на уровне 140/80 мм рт. ст.; аторвастатин 40 мг 1 р./сут. для контроля холестерина.

Заболевание началось остро с повышения температуры тела до 39°C, одышки, кашля, болей в горле, выраженной слабости, полной потери обоняния, диареи. Амбулаторно проводилось лечение цефазолином, бромгексином, парацетамолом. Несмотря на проводимую терапию,

в течение нескольких последних дней отмечает ухудшение состояния, нарастание одышки, астении. По данным МСКТ (амбулаторно): двусторонняя полисегментарная пневмония, высокая вероятность коронавирусной пневмонии 1-й стадии (то есть площадь поражения легких менее 25%).

При поступлении в МНОЦ МГУ температура тела 37,9°C; выраженная одышка (ЧДД 22 в 1 минуту); частота сердечных сокращений 100 уд/мин, АД 140/70 мм рт. ст. Сатурация кислорода 92%. Больной не в состоянии находиться в прон-позиции в связи с обострением спондилоартроза. На МСКТ умеренное поражение легочной ткани 28,8%, больше слева и 11% уже плотные матовые стекла, то есть участки теряющей воздушность легочной паренхимы (рис. 8). Это уже соответствует 2-й стадии поражения (по классификации МЗ РФ). В анализах крови лейкоцитоз $12,3 \times 10^9/\text{л}$; относительная лимфопения $1,11 \times 10^9/\text{л}$ и выраженный нейтрофилез $10,69 \times 10^9/\text{л}$; иН/Л повышен до 9,6; СОЭ 38 мм/час. Отмечается повышение всех провоспалительных факторов: ИЛ-6 до 150,6 пг/мл (в 20 раз), С-РБ до 232 мг/дл (в 46 раз) и ферритина до 621 мкг/л. При этом значительно повышен и D-димер до 2,62 мкг/мл (более, чем в 5 раз). Ситуация осложнялась и проявлениями почечной недостаточности – уровень креатинина был повышен до 344 мкмоль/л и скорость клубочковой фильтрации (СКФ) снижена до 14 мл/мин/1,73 м² (по форму-

Рисунок 8. МСКТ легких больного А., 80 лет, с COVID-19, двусторонней пневмонией и сахарным диабетом 2 типа, ХБП 5 стадии, артериальной гипертонией, подагрой (объяснение в тексте)



ле СКД-ЕРІ). Уровень глюкозы незначительно повышен до 6,8 ммоль/л, но была опасность развития лактоацидоза (лактат 7,1 ммоль/л).

Была начата симптоматическая терапия бромгексинам по 8 мг 4 р./сут. плюс ацетилцистеин, а также кетопрофеном внутривенно при болях, тизанидином гидрохлоридом 2 мг/сут. и омепразолом. В качестве антибактериальной терапии был назначен левофлоксацин 500 мг внутривенно 1 р./сут. Антикоагулянтное лечение включило применение эноксапарина в дозе 0,6 мл 2 р./сут. подкожно. Состояние было расценено как выраженное аутоиммунное воспаление с возможным прогрессированием в цитокиновый шторм (сиреневая линия на рис. 2). После получения информированного согласия пациента немедленно была начата терапия секукинумабом (Козэнтикс®) 300 мг подкожно и дексаметазоном по 8 мг 2 р./сут. внутрь.

В течение последующих 3 суток температура тела не превышала 37,2°C; одышка и слабость немного уменьшились, но сатурация кислорода оставалась очень низкой – 86% при дыхании атмосферным воздухом и 94% при дыхании кислородом (V 5 л/мин). Показатели креатинина практически не изменились, но отмечалось повышение уровня глюкозы до 10,3 ммоль/л, несмотря на продолжающуюся гипогликемическую терапию. Сохранялся лейкоцитоз $12,7 \times 10^9$ /л; прогрессировала лимфопения до $0,41 \times 10^9$ /л и иН/Л возрос до 31, D-димер составил 1,3 мкг/мл. ИЛ-6 существенно снизился до 23,5 пг/мл, С-РБ постепенно снижался по дням: 232 мг/дл; 231 мг/дл; 121 мг/дл; 110 мг/дл. Несмотря на это, на МСКТ от 02.06.2020, на 11 день болезни (рис. 8) отмечено значительное нарастание поражения легочной паренхимы, особенно в нижних долях до 66,8% и зон плотного матового стекла со сниженной воздушностью до 34,3%, что уже соответствовало 3-й стадии поражения (рекомендации МЗ РФ).

Консилиум Университетской клиники МГУ имени М.В. Ломоносова расценил состояние больного как прогрессирующее аутоиммунное воспаление с развитием полноценного цитокинового шторма, не поддающегося лечению антителами к ИЛ-17 и малыми дозами ГКС. Было принято решение об изменении антибиотикотерапии (с переводом пациента на цефеперазон+сульбактам 1000 мг 2 р./сут.) и проведении экстренной пульстерапии высокими дозами ГКС по схеме метилпреднизолон 500 мг – 500 мг – 250 мг – 125 мг внутривенно в сочетании с колхицином в дозе 1 мг в первый день, затем по 0,5 мг/сут. Кроме этого, учитывая риск ацидоза, к терапии добавлен ацетазоламид 250 мг 2 р./сут. После консультации эндокринолога было принято решение о переводе пациента на инсулин. Проводимое лечение позволило в течение 5 дней (к 16-му дню болезни) добиться

снижения уровня ИЛ-6 до 11 пг/мл и С-РБ до 37,2 мг/дл, но состояние ухудшалось, усиливалась одышка и заложность в груди, сатурация кислорода оставалась низкой (85–88% при дыхании атмосферным воздухом и 92–94% при дыхании кислородом (V 10 л/мин)). Прогрессировала слабость, астения, появилось чувство депрессии и тревоги, в связи с чем был назначен гидроксизин 25 мг на ночь. Сохранялась упорная лимфопения $0,5 \times 10^9$ /л, увеличился лейкоцитоз до $20,2 \times 10^9$ /л и резко возрос иН/Л до 38,4. Сохранялась гипергликемия 10,9 ммоль/л и умеренное повышение лактата до 4,24 ммоль/л, высокий уровень креатинина 382 мкмоль/л и критически низкая расчетная СКФ 12 мл/мин/1,73 м² (по формуле СКД-ЕРІ). Относительная плотность мочи была снижена до 1005, имела место альбуминурия 0,5 г/л, глюкозурия (+), кетоны (+), гематурия 65,9 кл/мкл и определялось повышенное содержание дрожжей в моче 58,8 кл/мкл. Оставался повышенным и уровень D-димера до 1,78 мкг/мл. На контрольной МСКТ (рис. 8) фиксировалось дальнейшее прогрессирование поражения легочной паренхимы более 80% с обеих сторон, и практически не вентилируемые зоны в виде плотного матового стекла занимали более половины легочной паренхимы (4-я стадия по классификации МЗ РФ).

Была вновь изменена терапия антибиотиками и назначен меропенем по 2–3 г/сут. в зависимости от величины СКФ и метронидазол 500 мг 2 р./сут. На следующий день нарастало затруднение дыхания, увеличилось тахипноэ до 28 в минуту с участием в акте дыхания вспомогательной мускулатуры и снижением сатурации кислорода до 88% на фоне дыхания увлажненным кислородом. Больной был переведен в ОРИТ, где проводилась неинвазивная вентиляция легких со скоростью 10 л/мин через маску, осуществлялась коррекция водно-электролитных нарушений, для стабилизации гемодинамики использованы малые дозы норадреналина и симптоматическая терапия. Продолжалась интенсивная двойная противовоспалительная (дексаметазон и колхицин) и антикоагулянтная (эноксапарин) терапия. Состояние больного оставалось тяжелым, в связи с закрытием клиники как центра по лечению COVID-19, пациент был переведен в реанимационное отделение городской больницы (17-й день болезни), где на следующий день была констатирована смерть (18-й день болезни).

Последний пример демонстрирует классическое течение цитокинового шторма и прогрессирующего поражения легких при COVID-19, когда никакие усилия не позволяют «переломить» ситуацию и любая, в том числе комбинированная антикоагулянтная и противовоспалительная, терапия оказывается неэффективной. Конечно, в данном случае усугубляющими факторами были возраст и множественные сопутствующие заболевания, но

и в этом случае лишь упреждающая терапия могла оставить шансы на успех и излечение пациента от COVID-19. К моменту начала активного противовоспалительного лечения (7-й день болезни) уже имело место кратное увеличение уровней ИЛ-6, С-РБ и ферритина, а также, как мы обсуждали, иН/Л до 9,6 (нормальные значения до 3). Далее, несмотря на агрессивную противовоспалительную и антикоагулянтную терапию, пневмония стремительно прогрессировала. И хотя показатели ИЛ-6 и С-РБ в процессе лечения высокими дозами ГКС плюс секукинумаб плюс колхицин удалось снизить, динамика именно иН/Л (при поступлении 9,6, через 5 дней – 31 и еще через 5 дней – 38,4) наиболее точно коррелировала с про-

грессированием коронавирусной пневмонии и указывала на негативный прогноз. Но главным уроком из этого наблюдения является предположение, что упреждающая противовоспалительная терапия (к примеру колхицином), особенно в группах высокого риска, должна начинаться как можно раньше, вместе с противовирусным лечением (может быть даже на амбулаторном этапе).

Финансирование

Данная работа выполнена в рамках государственного задания МНОЦ МГУ имени М. В. Ломоносова.

Статья поступила 18.08.2020

СПИСОК ЛИТЕРАТУРЫ

1. Pericàs JM, Hernandez-Meneses M, Sheahan TP, Quintana E, Ambrosioni J, Sandoval E и др. COVID-19: from epidemiology to treatment. *European Heart Journal*. 2020;41(22):2092–112. DOI: 10.1093/eurheartj/ehaa462
2. Wu Z, McGoogan JM. Characteristics of and Important Lessons From the Coronavirus Disease 2019 (COVID-19) Outbreak in China: Summary of a Report of 72 314 Cases From the Chinese Center for Disease Control and Prevention. *JAMA*. 2020;323(13):1239. DOI: 10.1001/jama.2020.2648
3. Guan W, Ni Z, Hu Y, Liang W, Ou C, He J и др. Clinical Characteristics of Coronavirus Disease 2019 in China. *New England Journal of Medicine*. 2020;382(18):1708–20. DOI: 10.1056/NEJMoa2002032
4. Zhang X, Cai H, Hu J, Lian J, Gu J, Zhang S и др. Epidemiological, clinical characteristics of cases of SARS-CoV-2 infection with abnormal imaging findings. *International Journal of Infectious Diseases*. 2020;94:81–7. DOI: 10.1016/j.ijid.2020.03.040
5. Gao C, Cai Y, Zhang K, Zhou L, Zhang Y, Zhang X и др. Association of hypertension and antihypertensive treatment with COVID-19 mortality: a retrospective observational study. *European Heart Journal*. 2020;41(22):2058–66. DOI: 10.1093/eurheartj/ehaa433
6. De Spiegeleer A, Bronselaer A, Teo JT, Byttebier G, De Tré G, Belmans L и др. The Effects of ARBs, ACEis, and Statins on Clinical Outcomes of COVID-19 Infection Among Nursing Home Residents. *Journal of the American Medical Directors Association*. 2020;21(7):909-914.e2. DOI: 10.1016/j.jamda.2020.06.018
7. Bode B, Garrett V, Messler J, McFarland R, Crowe J, Booth R и др. Glycemic Characteristics and Clinical Outcomes of COVID-19 Patients Hospitalized in the United States. *Journal of Diabetes Science and Technology*. 2020;14(4):813–21. DOI: 10.1177/1932296820924469
8. Mareev V.Yu., Orlova Ya.A., Pavlikova E.P., Matskeplishvili S.T., Akopyan Zh.A., Plisyk A.G. и др. Combination therapy at an early stage of the novel coronavirus infection (COVID-19). Case series and design of the clinical trial “Bromhexine and Spironolactone for Coronavirus Infection requiring hospitalization (BISCUIT)”. *Kardiologiya*. 2020;60(8):4–15. [Russian: Мареев В.Ю., Орлова Я.А., Павликова Е.П., Мацкеплишвили С.Т., Акопян Ж.А., Плисюк А.Г. и др. Возможности комбинированной терапии на раннем этапе течения новой коронавирусной инфекции (COVID-19). Разбор клинических случаев и дизайн исследования: Бромгексин и Спиринолактон для лечения Коронавирусной Инфекции, Требующей госпитализации (БИСКВИТ). *Кардиология*. 2020;60(8):4–15]. DOI: 10.18087/cardio.2020.8.n1307
9. Muus C, Luecken MD, Eraslan G, Waghray A, Heimberg G, Sikkema L и др. Integrated analyses of single-cell atlases reveal age, gender, and smoking status associations with cell type-specific expression of mediators of SARS-CoV-2 viral entry and highlights inflammatory programs in putative target cells. *Bioinformatics*. 2020. Av. at: <http://biorxiv.org/lookup/doi/10.1101/2020.04.19.049254>.
10. Zayratyants O.V., Samsonova M.V., Mikhaleva L.M., Chernyaev A.L., Mishnev O.D., Krupnov N.M. и др. Pathological anatomy of COVID-19: Atlas. -М.: ГБУ «НИОЗММ ДЗМ»; 2020. - 140р. [Russian: Зайратьянц О.В., Самсонова М.В., Михалева Л.М., Черняев А.Л., Мишнев О.Д., Крупнов Н.М. и др. Патологическая анатомия COVID-19: Атлас. - М.: ГБУ «НИОЗММ ДЗМ», 2020. – 140с.]. ISBN 978-5-907251-57-1
11. Ruan Q, Yang K, Wang W, Jiang L, Song J. Correction to: Clinical predictors of mortality due to COVID-19 based on an analysis of data of 150 patients from Wuhan, China. *Intensive Care Medicine*. 2020;46(6):1294–7. DOI: 10.1007/s00134-020-06028-z
12. Bradley VT, Maioli H, Johnston R, Chaudhry I, Fink SL, Xu H и др. Histopathology and ultrastructural findings of fatal COVID-19 infections in Washington State: a case series. *The Lancet*. 2020;396(10247):320–32. DOI: 10.1016/S0140-6736(20)31305-2
13. Hansell DM, Bankier AA, MacMahon H, McLoud TC, Müller NL, Remy J. Fleischner Society: Glossary of Terms for Thoracic Imaging. *Radiology*. 2008;246(3):697–722. DOI: 10.1148/radiol.2462070712
14. Shimabukuro-Vornhagen A, Gödel P, Subklewe M, Stemmler HJ, Schlößer HA, Schlaak M и др. Cytokine release syndrome. *Journal for ImmunoTherapy of Cancer*. 2018;6(1):56. DOI: 10.1186/s40425-018-0343-9
15. Wang J-Y, Chang S-Y, Huang Y-W, Chang S-C. Serology-positive but minimally symptomatic COVID-19 may still cause lung injury and lung function impairment. *The International Journal of Tuberculosis and Lung Disease*. 2020;24(6):568–9. DOI: 10.5588/ijtld.20.0197
16. Zhang C, Wu Z, Li J-W, Zhao H, Wang G-Q. Cytokine release syndrome in severe COVID-19: interleukin-6 receptor antagonist tocilizumab may be the key to reduce mortality. *International Journal of Antimicrobial Agents*. 2020;55(5):105954. DOI: 10.1016/j.ijantimicag.2020.105954
17. Vernadsky R.Yu., Medvedeva A.A., Garbukov E.Yu., Sinilkin I.G., Bragina O.D., Zelchan R.V. и др. Single-photon emission computed tomography with 99mTc-1-thio-d-glucose for metabolic breast cancer imaging. *Russian Electronic Journal of Radiology*. 2019;9(4):82–96. [Russian: Вернадский Р.Ю., Медведева А.А., Гарбуков Е.Ю., Синишкин И.Г., Брагина О.Д., Зельчан Р.В. и др. Метаболическая визуализация рака молочной железы методом однофотонной эмиссионной компьютерной томографии с 99mTc-1-тио-d-глюкозой. *Российский Электронный Журнал Лучевой Диагностики*. 2019;9(4):82-96]. DOI: 10.21569/2222-7415-2019-9-4-82-96
18. Xu Z, Shi L, Wang Y, Zhang J, Huang L, Zhang S и др. Pathological findings of COVID-19 associated with acute respiratory distress syndrome. *The Lancet Respiratory Medicine*. 2020;8(4):420–2. DOI: 10.1016/S2213-2600(20)30076-X
19. Covid-19 treatment Protocol at MSU Medical center. Av. at: <http://www.mc.msu.ru/protokol-mnoc.pdf>. 2020. [Russian: Протокол

- лечения COVID-19 Медицинского центра МГУ. 2020. Доступно на: <http://www.mc.msu.ru/protokol-mnoc.pdf>
20. The OpenSAFELY Collaborative, Williamson E, Walker AJ, Bhaskaran KJ, Bacon S, Bates C и др. OpenSAFELY: factors associated with COVID-19-related hospital death in the linked electronic health records of 17 million adult NHS patients. *Epidemiology*. 2020. [Av. at: <http://medrxiv.org/lookup/doi/10.1101/2020.05.06.20092999>.] DOI: 10.1101/2020.05.06.20092999.
 21. Guan W, Liang W, Zhao Y, Liang H, Chen Z, Li Y и др. Comorbidity and its impact on 1590 patients with COVID-19 in China: a nationwide analysis. *European Respiratory Journal*. 2020;55(5):2000547. DOI: 10.1183/13993003.00547-2020
 22. Chen G, Wu D, Guo W, Cao Y, Huang D, Wang H и др. Clinical and immunological features of severe and moderate coronavirus disease 2019. *Journal of Clinical Investigation*. 2020;130(5):2620–9. DOI: 10.1172/JCI137244
 23. Tan L, Kang X, Ji X, Li G, Wang Q, Li Y и др. Validation of Predictors of Disease Severity and Outcomes in COVID-19 Patients: A Descriptive and Retrospective Study. *Med*. 2020; S2666634020300040. [Epub ahead of print]. DOI: 10.1016/j.medj.2020.05.002
 24. Shi H, Han X, Jiang N, Cao Y, Alwalid O, Gu J и др. Radiological findings from 81 patients with COVID-19 pneumonia in Wuhan, China: a descriptive study. *The Lancet Infectious Diseases*. 2020;20(4):425–34. DOI: 10.1016/S1473-3099(20)30086-4
 25. Mo X, Jian W, Su Z, Chen M, Peng H, Peng P и др. Abnormal pulmonary function in COVID-19 patients at time of hospital discharge. *European Respiratory Journal*. 2020;55(6):2001217. DOI: 10.1183/13993003.01217-2020
 26. Richardson S, Hirsch JS, Narasimhan M, Crawford JM, McGinn T, Davidson KW и др. Presenting Characteristics, Comorbidities, and Outcomes Among 5700 Patients Hospitalized With COVID-19 in the New York City Area. *JAMA*. 2020;323(20):2052. DOI: 10.1001/jama.2020.6775
 27. Cummings MJ, Baldwin MR, Abrams D, Jacobson SD, Meyer BJ, Balough EM и др. Epidemiology, clinical course, and outcomes of critically ill adults with COVID-19 in New York City: a prospective cohort study. *The Lancet*. 2020;395(10239):1763–70. DOI: 10.1016/S0140-6736(20)31189-2
 28. Grasselli G, Greco M, Zanella A, Albano G, Antonelli M, Bellani G и др. Risk Factors Associated With Mortality Among Patients With COVID-19 in Intensive Care Units in Lombardy, Italy. *JAMA Internal Medicine*. 2020;e203539. [Epub ahead of print]. DOI: 10.1001/jamainternmed.2020.3539
 29. Mangalmurti N, Hunter CA. Cytokine Storms: Understanding COVID-19. *Immunity*. 2020;53(1):19–25. DOI: 10.1016/j.immuni.2020.06.017
 30. Rizzo P, Vieceli Dalla Sega F, Fortini F, Marracino L, Rapezzi C, Ferrari R. COVID-19 in the heart and the lungs: could we «Notch» the inflammatory storm? *Basic Research in Cardiology*. 2020;115(3):31. DOI: 10.1007/s00395-020-0791-5
 31. Mohan V, Tauseen RA. Spontaneous pneumomediastinum in COVID-19. *BMJ Case Reports*. 2020;13(5):e236519. DOI: 10.1136/bcr-2020-236519
 32. Zhou C, Gao C, Xie Y, Xu M. COVID-19 with spontaneous pneumomediastinum. *The Lancet Infectious Diseases*. 2020;20(4):510. DOI: 10.1016/S1473-3099(20)30156-0
 33. Colaneri M, Bogliolo L, Valsecchi P, Sacchi P, Zuccaro V, Brandolino F и др. Tocilizumab for Treatment of Severe COVID-19 Patients: Preliminary Results from SMATteo COvid19 Registry (SMACORE). *Microorganisms*. 2020;8(5):695. DOI: 10.3390/microorganisms8050695
 34. Tavazzi G, Pellegrini C, Maurelli M, Belliati M, Sciutti F, Bottazzi A и др. Myocardial localization of coronavirus in COVID-19 cardiogenic shock. *European Journal of Heart Failure*. 2020;22(5):911–5. DOI: 10.1002/ejhf.1828
 35. Baig AM, Khaleeq A, Ali U, Syeda H. Evidence of the COVID-19 Virus Targeting the CNS: Tissue Distribution, Host–Virus Interaction, and Proposed Neurotropic Mechanisms. *ACS Chemical Neuroscience*. 2020;11(7):995–8. DOI: 10.1021/acscchemneuro.0c00122
 36. Wunsch H. Mechanical Ventilation in COVID-19: Interpreting the Current Epidemiology. *American Journal of Respiratory and Critical Care Medicine*. 2020;202(1):1–4. DOI: 10.1164/rccm.202004-1385ED
 37. Liu J, Liu Y, Xiang P, Pu L, Xiong H, Li C и др. Neutrophil-to-lymphocyte ratio predicts critical illness patients with 2019 coronavirus disease in the early stage. *Journal of Translational Medicine*. 2020;18(1):206. DOI: 10.1186/s12967-020-02374-0
 38. Imtiaz F, Shafique K, Mirza S, Ayoob Z, Vart P, Rao S. Neutrophil lymphocyte ratio as a measure of systemic inflammation in prevalent chronic diseases in Asian population. *International Archives of Medicine*. 2012;5(1):2. DOI: 10.1186/1755-7682-5-2
 39. Yang A-P, Liu J, Tao W, Li H. The diagnostic and predictive role of NLR, d-NLR and PLR in COVID-19 patients. *International Immunopharmacology*. 2020;84: 106504. [Epub ahead of print]. DOI: 10.1016/j.intimp.2020.106504
 40. Zhang Y, Wu W, Du M, Luo W, Hou W, Shi Y и др. Neutrophil-to-Lymphocyte Ratio may Replace Chest Computed Tomography to Reflect the Degree of Lung Injury in Patients with Corona Virus Disease 2019 (COVID-19). Av. at: <https://www.researchsquare.com/article/rs-23201/v1>. DOI: 10.21203/rs.3.rs-23201/v1. 2020.
 41. Liu Y, Du X, Chen J, Jin Y, Peng L, Wang HX и др. Neutrophil-to-lymphocyte ratio as an independent risk factor for mortality in hospitalized patients with COVID-19. *Journal of Infection*. 2020;81(1):e6–12. DOI: 10.1016/j.jinf.2020.04.002
 42. Ullah W, Basyal B, Tariq S, Almas T, Saeed R, Roomi S и др. Lymphocyte-to-C-Reactive Protein Ratio: A Novel Predictor of Adverse Outcomes in COVID-19. *Journal of Clinical Medicine Research*. 2020;12(7):415–22. DOI: 10.14740/jocmr4227
 43. Lagunas-Rangel FA. Neutrophil-to-lymphocyte ratio and lymphocyte-to-C-reactive protein ratio in patients with severe coronavirus disease 2019 (COVID-19): A meta-analysis. *Journal of Medical Virology*. 2020; [Epub ahead of print]. DOI: 10.1002/jmv.25819
 44. Ministry of Health of Russian Federation. Temporary methodical recommendations. Medical rehabilitation for new coronavirus infection (COVID-19). Version 2 (31.07.2020). Av. at: https://стопкоронавирус.рф/ai/doc/461/attach/28052020_Preg_COVID-19_v1.pdf. 2020. [Russian: Министерство Здравоохранения Российской Федерации. Временные методические рекомендации. Медицинская реабилитация при новой коронавирусной инфекции (COVID-19). Версия 2 (31.07.2020). Доступно на: https://стопкоронавирус.рф/ai/doc/461/attach/28052020_Preg_COVID-19_v1.pdf]
 45. Kewan T, Covut F, Al-Jaghbeer MJ, Rose L, Gopalakrishna KV, Akbik B. Tocilizumab for treatment of patients with severe COVID-19: A retrospective cohort study. *EClinicalMedicine*. 2020;24: 100418. DOI: 10.1016/j.eclinm.2020.100418
 46. Guaraldi G, Meschiari M, Cozzi-Lepri A, Milic J, Tonelli R, Menozzi M и др. Tocilizumab in patients with severe COVID-19: a retrospective cohort study. *The Lancet Rheumatology*. 2020;2(8):e474–84. DOI: 10.1016/S2665-9913(20)30173-9
 47. Somers EC, Eschenauer GA, Troost JP, Golob JL, Gandhi TN, Wang L и др. Tocilizumab for treatment of mechanically ventilated patients with COVID-19. *Clinical Infectious Diseases*. 2020; ciae954. [Epub ahead of print]. DOI: 10.1093/cid/ciae954
 48. Antinori S, Bonazzetti C, Gubertini G, Capetti A, Pagani C, Morena V и др. Tocilizumab for cytokine storm syndrome in COVID-19 pneumonia: an increased risk for candidemia? *Autoimmunity Reviews*. 2020;19(7):102564. DOI: 10.1016/j.autrev.2020.102564
 49. Marfella R, Paolisso P, Sardu C, Bergamaschi L, D'Angelo EC, Barbieri M и др. Negative impact of hyperglycaemia on tocilizumab therapy in Covid-19 patients. *Diabetes & Metabolism*. 2020;S1262363620300823. [Epub ahead of print]. DOI: 10.1016/j.diabet.2020.05.005
 50. Roche provides an update on the phase III COVACTA trial of Actemra/RoActemra in hospitalised patients with severe COVID-19 associated pneumonia. [Интернет] Available at: <https://www.roche.com/investors/updates/inv-update-2020-07-29.htm>
 51. Parodi E, O'Donnell C. Tocilizumab Fails to Help COVID-19 Patients in Italian Study. *The Rheumatologist*. 2020; [Av. at: <https://www.the-rheumatologist.org/article/tocilizumab-fails-to-help-covid-19-patients-in-italian-study/>]

52. Roche HL. A Study to Evaluate the Efficacy and Safety of Remdesivir Plus Tocilizumab Compared with Remdesivir Plus Placebo in Hospitalized Participants With Severe COVID-19 Pneumonia (REMDACTA). *ClinicalTrials.gov Identifier: NCT04409262*. [Интернет] Available at: <https://clinicaltrials.gov/ct2/show/NCT04409262>
53. Hoffmann-La Roche. A Phase-II, Open-Label, Randomized, Multi-center Study to Investigate the Pharmacodynamics, Pharmacokinetics, Safety, and Efficacy of 8 mg/kg or 4mg/kg Intravenous Tocilizumab in Patients with Moderate to Severe COVID-19 Pneumonia (MARIPO-SA). *ClinicalTrials.gov Identifier: NCT04363736*. Av. at: <https://clinicaltrials.gov/ct2/show/NCT04363736>. 2020 г.
54. Genentech, Inc. A Randomized, Double-Blind, Placebo-Controlled, Multicenter Study to Evaluate the Efficacy and Safety of Tocilizumab in Hospitalized Patients With COVID-19 Pneumonia. *ClinicalTrials.gov Identifier: NCT04372186*. Av. at: <https://clinicaltrials.gov/ct2/show/NCT04372186>. 2020 г.
55. Mareev V.Yu., Orlova Ya.A., Pavlikova E.P., Matskeplishvili S.T., Krasnova T.N., Malahov P.S. и др. Steroid pulse -therapy in patients with coronAvirus Pneumonia (COVID-19), sYstemic inFlammation And Risk of vEnous thRombosis and thromboembolism (WAYFARER Study). *Kardiologiya*. 2020;60(6):15–29. [Russian: Мареев В.Ю., Орлова Я.А., Павликова Е.П., Матскеплишвили С.Т., Краснова Т.Н., Малахов П.С. и др. Пульс-терапия стероидными гормонами больных с коронавирусной пневмонией (COVID-19), системным воспалением и риском венозных тромбозов и тромбоэмболий (исследование ПУТНИК). *Кардиология*. 2020;60(6):15-29]. DOI: 10.18087/cardio.2020.6.n1226
56. The RECOVERY Collaborative Group, Horby P, Lim WS, Emberson JR, Mafham M, Bell JL и др. Dexamethasone in Hospitalized Patients with Covid-19 — Preliminary Report. *New England Journal of Medicine*. 2020; NEJMoa2021436. [Epub ahead of print]. DOI: 10.1056/NEJMoa2021436
57. Ramiro S, Mostard RLM, Magro-Checa C, van Dongen CMP, Dormans T, Buijs J и др. Historically controlled comparison of glucocorticoids with or without tocilizumab versus supportive care only in patients with COVID-19-associated cytokine storm syndrome: results of the CHIC study. *Annals of the Rheumatic Diseases*. 2020;79(9):1143–51. DOI: 10.1136/annrheumdis-2020-218479
58. Sinha P, Matthay MA, Calfee CS. Is a “Cytokine Storm” Relevant to COVID-19? *JAMA Internal Medicine*. 2020; [Epub ahead of print]. DOI: 10.1001/jamainternmed.2020.3313
59. Huang C, Wang Y, Li X, Ren L, Zhao J, Hu Y и др. Clinical features of patients infected with 2019 novel coronavirus in Wuhan, China. *The Lancet*. 2020;395(10223):497–506. DOI: 10.1016/S0140-6736(20)30183-5
60. Zhou F, Yu T, Du R, Fan G, Liu Y, Liu Z и др. Clinical course and risk factors for mortality of adult inpatients with COVID-19 in Wuhan, China: a retrospective cohort study. *The Lancet*. 2020;395(10229):1054–62. DOI: 10.1016/S0140-6736(20)30566-3
61. Zhang L, Yan X, Fan Q, Liu H, Liu X, Liu Z и др. D-dimer levels on admission to predict in-hospital mortality in patients with Covid-19. *Journal of Thrombosis and Haemostasis*. 2020;18(6):1324–9. DOI: 10.1111/jth.14859
62. Tang N, Bai H, Chen X, Gong J, Li D, Sun Z. Anticoagulant treatment is associated with decreased mortality in severe coronavirus disease 2019 patients with coagulopathy. *Journal of Thrombosis and Haemostasis*. 2020;18(5):1094–9. DOI: 10.1111/jth.14817
63. Wichmann D, Sperhake J-P, Lütgehetmann M, Steurer S, Edler C, Heinemann A и др. Autopsy Findings and Venous Thromboembolism in Patients With COVID-19: A Prospective Cohort Study. *Annals of Internal Medicine*. 2020;173(4):268–77. DOI: 10.7326/M20-2003
64. Paranjpe I, Fuster V, Lala A, Russak AJ, Glicksberg BS, Levin MA и др. Association of Treatment Dose Anticoagulation With In-Hospital Survival Among Hospitalized Patients With COVID-19. *Journal of the American College of Cardiology*. 2020;76(1):122–4. DOI: 10.1016/j.jacc.2020.05.001
65. Klok FA, Kruip MJHA, van der Meer NJM, Arbous MS, Gommers DAMPJ, Kant KM и др. Incidence of thrombotic complications in critically ill ICU patients with COVID-19. *Thrombosis Research*. 2020; 191:145–7. DOI: 10.1016/j.thromres.2020.04.013
66. Soylu K, Gedikli Ö, Ekşi A, Avcıoğlu Y, Soylu Aİ, Yüksel S и др. Neutrophil-to-lymphocyte ratio for the assessment of hospital mortality in patients with acute pulmonary embolism. *Archives of Medical Science*. 2016; 1:95–100. DOI: 10.5114/aoms.2016.57585
67. Price LC, McCabe C, Garfield B, Wort SJ. Thrombosis and COVID-19 pneumonia: the clot thickens! *European Respiratory Journal*. 2020;56(1):2001608. DOI: 10.1183/13993003.01608-2020
68. Klok FA, Kruip MJHA, van der Meer NJM, Arbous MS, Gommers D, Kant KM и др. Confirmation of the high cumulative incidence of thrombotic complications in critically ill ICU patients with COVID-19: An updated analysis. *Thrombosis Research*. 2020; 191:148–50. DOI: 10.1016/j.thromres.2020.04.041
69. Lodigiani C, Iapichino G, Carenzo L, Cecconi M, Ferrazzi P, Sebastian T и др. Venous and arterial thromboembolic complications in COVID-19 patients admitted to an academic hospital in Milan, Italy. *Thrombosis Research*. 2020;191:9–14. DOI: 10.1016/j.thromres.2020.04.024
70. Criel M, Falter M, Jaeken J, Van Kerrebroeck M, Lefere I, Meylaerts L и др. Venous thromboembolism in SARS-CoV-2 patients: only a problem in ventilated ICU patients, or is there more to it? *European Respiratory Journal*. 2020;56(1):2001201. DOI: 10.1183/13993003.01201-2020
71. Middeldorp S, Coppens M, Haaps TF, Foppen M, Vlaar AP, Müller MCA и др. Incidence of venous thromboembolism in hospitalized patients with COVID-19. *Journal of Thrombosis and Haemostasis*. 2020;18(8):1995–2002. DOI: 10.1111/jth.14888
72. Ackermann M, Verleden SE, Kuehnel M, Haverich A, Welte T, Laenger F и др. Pulmonary Vascular Endothelialitis, Thrombosis, and Angiogenesis in Covid-19. *New England Journal of Medicine*. 2020;383(2):120–8. DOI: 10.1056/NEJMoa2015432
73. Bryce C, Grimes Z, Pujadas E, Ahuja S, Beasley MB, Albrecht R и др. Pathophysiology of SARS-CoV-2: targeting of endothelial cells renders a complex disease with thrombotic microangiopathy and aberrant immune response. The Mount Sinai COVID-19 autopsy experience. *Pathology*. 2020. Av. at: <https://www.medrxiv.org/content/10.1101/2020.05.18.20099960v1>.
74. McGonagle D, O'Donnell JS, Sharif K, Emery P, Bridgewood C. Immune mechanisms of pulmonary intravascular coagulopathy in COVID-19 pneumonia. *The Lancet Rheumatology*. 2020;2(7):e437–45. DOI: 10.1016/S2665-9913(20)30121-1
75. Dorward DA, Russell CD, Um IH, Elshani M, Armstrong SD, Penrice-Randal R и др. Tissue-specific tolerance in fatal Covid-19. *Infectious Diseases (except HIV/AIDS)*. 2020. Av. at: <https://www.medrxiv.org/content/10.1101/2020.07.02.20145003v1>.
76. Iba T, Levi M, Levy JH. Sepsis-Induced Coagulopathy and Disseminated Intravascular Coagulation. *Seminars in Thrombosis and Hemostasis*. 2020;46(01):089–95. DOI: 10.1055/s-0039-1694995
77. Connors JM, Levy JH. COVID-19 and its implications for thrombosis and anticoagulation. *Blood*. 2020;135(23):2033–40. DOI: 10.1182/blood.2020006000
78. Panigada M, Bottino N, Tagliabue P, Grasselli G, Novembrino C, Chantarakul V и др. Hypercoagulability of COVID-19 patients in intensive care unit: A report of thromboelastography findings and other parameters of hemostasis. *Journal of Thrombosis and Haemostasis*. 2020;18(7):1738–42. DOI: 10.1111/jth.14850
79. Tang N, Li D, Wang X, Sun Z. Abnormal coagulation parameters are associated with poor prognosis in patients with novel coronavirus pneumonia. *Journal of Thrombosis and Haemostasis*. 2020;18(4):844–7. DOI: 10.1111/jth.14768
80. Oudkerk M, Büller HR, Kuijpers D, van Es N, Oudkerk SF, McLoud TC и др. Diagnosis, Prevention, and Treatment of Thromboembolic Complications in COVID-19: Report of the National Institute for Public Health of the Netherlands. *Radiology*. 2020;201629. [Epub ahead of print]. DOI: 10.1148/radiol.2020201629
81. Llitjos J, Leclerc M, Chochois C, Monsallier J, Ramakers M, Auvray M и др. High incidence of venous thromboembolic events in anticoagulated severe COVID-19 patients. *Journal of Thrombosis and Haemostasis*. 2020;18(7):1743–6. DOI: 10.1111/jth.14869

82. Gavioli EM, Sikorska G, Man A, Rana J, Vider E. Current Perspectives of Anticoagulation in Patients with COVID-19. *Journal of Cardiovascular Pharmacology*. 2020;76(2):146–50. DOI: 10.1097/FJC.0000000000000861
83. Wise J. Covid-19 and thrombosis: what do we know about the risks and treatment? *BMJ*. 2020;369:m2058. DOI: 10.1136/bmj.m2058
84. Wang T, Chen R, Liu C, Liang W, Guan W, Tang R и др. Attention should be paid to venous thromboembolism prophylaxis in the management of COVID-19. *The Lancet Haematology*. 2020;7(5): e362–3. DOI: 10.1016/S2352-3026(20)30109-5
85. Spyropoulos AC, Ageno W, Barnathan ES. Hospital-based use of thromboprophylaxis in patients with COVID-19. *The Lancet*. 2020;395(10234):e75. DOI: 10.1016/S0140-6736(20)30926-0
86. Bikdeli B, Madhavan MV, Jimenez D, Chuich T, Dreyfus I, Driggin E и др. COVID-19 and Thrombotic or Thromboembolic Disease: Implications for Prevention, Antithrombotic Therapy, and Follow-Up. *Journal of the American College of Cardiology*. 2020;75(23):2950–73. DOI: 10.1016/j.jacc.2020.04.031
87. Berghe TV, Linkermann A, Jouan-Lanhouet S, Walczak H, Vandenabeele P. Regulated necrosis: the expanding network of non-apoptotic cell death pathways. *Nature Reviews Molecular Cell Biology*. 2014;15(2):135–47. DOI: 10.1038/nrm3737
88. Jorgensen I, Miao EA. Pyroptotic cell death defends against intracellular pathogens. *Immunological Reviews*. 2015;265(1):130–42. DOI: 10.1111/imr.12287
89. Franchi L, Eigenbrod T, Muñoz-Planillo R, Nuñez G. The inflammasome: a caspase-1-activation platform that regulates immune responses and disease pathogenesis. *Nature Immunology*. 2009;10(3):241–7. DOI: 10.1038/ni.1703
90. Velazquez-Salinas L, Verdugo-Rodriguez A, Rodriguez LL, Borca MV. The Role of Interleukin 6 During Viral Infections. *Frontiers in Microbiology*. 2019;10:1057. DOI: 10.3389/fmicb.2019.01057
91. Han H, Ma Q, Li C, Liu R, Zhao L, Wang W и др. Profiling serum cytokines in COVID-19 patients reveals IL-6 and IL-10 are disease severity predictors. *Emerging Microbes & Infections*. 2020;9(1):1123–30. DOI: 10.1080/22221751.2020.1770129
92. Bulat V, Situm M, Azdajic MD, Likić R. Potential role of IL-17 blocking agents in the treatment of severe COVID-19? *British Journal of Clinical Pharmacology*. 2020; bcp.14437. [Epub ahead of print]. DOI: 10.1111/bcp.14437
93. Feldmann M, Maini RN, Woody JN, Holgate ST, Winter G, Rowland M и др. Trials of anti-tumour necrosis factor therapy for COVID-19 are urgently needed. *The Lancet*. 2020;395(10234):1407–9. DOI: 10.1016/S0140-6736(20)30858-8
94. Ucciferri C, Auricchio A, Di Nicola M, Potere N, Abbate A, Cipollone F и др. Canakinumab in a subgroup of patients with COVID-19. *The Lancet Rheumatology*. 2020;2(8):e457–ee458. DOI: 10.1016/S2665-9913(20)30167-3
95. Ridker PM, Everett BM, Thuren T, MacFadyen JG, Chang WH, Ballantyne C и др. Antiinflammatory Therapy with Canakinumab for Atherosclerotic Disease. *New England Journal of Medicine*. 2017;377(12):1119–31. DOI: 10.1056/NEJMoa1707914
96. Ministry of Health of Russian Federation. Temporary guidelines of the Ministry of health of the Russian Federation “Prevention, diagnosis and treatment of new coronavirus infection (COVID-19)”. Version 4 of 27.03.2020. Moscow. Av. at: https://static-3.rosminzdrav.ru/system/attachments/attaches/000/049/877/original/COVID19_recomend_v4.pdf. [Russian: Министерство здравоохранения РФ. Временные методические рекомендации «Профилактика, диагностика и лечение новой коронавирусной инфекции (COVID-19)». Версия 4 (27.03.2020). Москва. Доступно на: https://static-3.rosminzdrav.ru/system/attachments/attaches/000/049/877/original/COVID19_recomend_v4.pdf]
97. Cao Y, Wei J, Zou L, Jiang T, Wang G, Chen L и др. Ruxolitinib in treatment of severe coronavirus disease 2019 (COVID-19): A multicenter, single-blind, randomized controlled trial. *Journal of Allergy and Clinical Immunology*. 2020;146(1):137–146.e3. DOI: 10.1016/j.jaci.2020.05.019
98. Beringer A, Miossec P. Systemic effects of IL-17 in inflammatory arthritis. *Nature Reviews Rheumatology*. 2019;15(8):491–501. DOI: 10.1038/s41584-019-0243-5
99. Miossec P, Kolls JK. Targeting IL-17 and TH17 cells in chronic inflammation. *Nature Reviews Drug Discovery*. 2012;11(10):763–76. DOI: 10.1038/nrd3794
100. Schett G, Sticherling M, Neurath MF. COVID-19: risk for cytokine targeting in chronic inflammatory diseases? *Nature Reviews Immunology*. 2020;20(5):271–2. DOI: 10.1038/s41577-020-0312-7
101. Carugno A, Gambini DM, Raponi F, Vezzoli P, Locatelli AGC, Di Mercurio M и др. COVID-19 and biologics for psoriasis: A high-epidemic area experience—Bergamo, Lombardy, Italy. *Journal of the American Academy of Dermatology*. 2020;83(1):292–4. DOI: 10.1016/j.jaad.2020.04.165
102. Di Lernia V, Bombonato C, Motolese A. COVID-19 in an elderly patient treated with secukinumab. *Dermatologic Therapy*. 2020;e13580. [Epub ahead of print]. DOI: 10.1111/dth.13580
103. Dagenais M, Skeldon A, Saleh M. The inflammasome: in memory of Dr. Jurg Tschopp. *Cell Death & Differentiation*. 2012;19(1):5–12. DOI: 10.1038/cdd.2011.159
104. Jamilloux Y, Henry T, Belot A, Viel S, Fauter M, El Jammal T и др. Should we stimulate or suppress immune responses in COVID-19? Cytokine and anti-cytokine interventions. *Autoimmunity Reviews*. 2020;19(7):102567. DOI: 10.1016/j.autrev.2020.102567
105. Clancy CJ, Nguyen MH. Coronavirus Disease 2019, Superinfections, and Antimicrobial Development: What Can We Expect? *Clinical Infectious Diseases*. 2020; ciaa524. [Epub ahead of print]. DOI: 10.1093/cid/ciaa524
106. FitzGerald JD, Dalbeth N, Mikuls T, Brignardello-Petersen R, Guyatt G, Abeles AM и др. 2020 American College of Rheumatology Guideline for the Management of Gout. *Arthritis Care & Research*. 2020;72(6):744–60. DOI: 10.1002/acr.24180
107. Tardif J-C, Kouz S, Waters DD, Bertrand OF, Diaz R, Maggioni AP и др. Efficacy and Safety of Low-Dose Colchicine after Myocardial Infarction. *New England Journal of Medicine*. 2019;381(26):2497–505. DOI: 10.1056/NEJMoa1912388
108. Martínez GJ, Celermajer DS, Patel S. The NLRP3 inflammasome and the emerging role of colchicine to inhibit atherosclerosis-associated inflammation. *Atherosclerosis*. 2018; 269:262–71. DOI: 10.1016/j.atherosclerosis.2017.12.027
109. Lu Y, Chen J, Xiao M, Li W, Miller DD. An Overview of Tubulin Inhibitors That Interact with the Colchicine Binding Site. *Pharmaceutical Research*. 2012;29(11):2943–71. DOI: 10.1007/s11095-012-0828-z
110. Devereux SG, Giannopoulos G, Vrachatis DA, Siasos GD, Giotaki SG, Gargalianos P и др. Effect of Colchicine vs Standard Care on Cardiac and Inflammatory Biomarkers and Clinical Outcomes in Patients Hospitalized with Coronavirus Disease 2019: The GRECCO-19 Randomized Clinical Trial. *JAMA Network Open*. 2020;3(6): e2013136. DOI: 10.1001/jamanetworkopen.2020.13136
111. Montreal Heart Institute. Colchicine Coronavirus SARS-CoV2 Trial (COLCORONA) (COVID-19). *ClinicalTrials.gov Identifier: NCT04322682*. [Интернет] Available at: <https://clinicaltrials.gov/ct2/show/NCT04322682>
112. Population Health Research Institute. The ECLA PHRI COLCOVID Trial. Effects of Colchicine on Moderate/High-risk Hospitalized COVID-19 Patients. (COLCOVID). *ClinicalTrials.gov Identifier: NCT04328480*. [Интернет] Available at: <https://clinicaltrials.gov/ct2/show/NCT04328480>
113. Lomonosov Moscow State University Medical Research and Educational Center. COLchicine Versus Ruxolitinib and Secukinumab In Open Prospective Randomized Trial (COLORIT). *ClinicalTrials.gov Identifier: NCT04403243*. Av. at: <https://clinicaltrials.gov/ct2/show/NCT04403243>. 2020 г.
114. Carfi A, Bernabei R, Landi F, for the Gemelli Against COVID-19 Post-Acute Care Study Group. Persistent Symptoms in Patients After Acute COVID-19. *JAMA*. 2020;324(6):603–5. DOI: 10.1001/jama.2020.12603